LA FONCTION SYSTOLIQUE DU VENTRICULE GAUCHE

SICARD AFRICARDIO 2019

DR SALMA CHARFEDDINE

AHU, SERVICE DE CARDIOLOGIE HEDI CHAKER SFAX

2 INTRODUCTION

- L'un des premiers éléments de réflexion dans la prise en charge des cardiopathies
- Diagnostics positif, de gravité, évaluation pronostique
- Algorithme thérapeutique
- Suivi au court, moyen et long terme

SICARD AFRICARDIO 2019

3

- Echocardiographie: examen de choix
- Accessibilité,
- Informations pertinentes
- Fraction d'éjection, Doppler tissulaire, 3 – 4 D, déformations myocardiques (Strain)

SICARD AFRICARDIO 2019

4 PHYSIOLOGIE DE LA SYSTOLE VENTRICULAIRE GAUCHE

- Objectif principal: adéquation parfaite entre la demande en O 2 de l'organisme et le volume sanguin éjecté qui l'alimente

- Architecture myocardique

- Contractilité, contraction, déformation

- Conditions de charge et contrainte pariétale

SICARD AFRICARDIO 2019

5 ARCHITECTURE MYOCARDIQUE

- Fibres myocardiques du VG sont organisées de façon complexe, mimant une spirale autour de la cavité

- Variation base / apex (fibres majoritairement circonférentielles à l'apex)

- Hélice orientée dans le sens antihoraire

SICARD AFRICARDIO 2019

6 ANATOMIE MICRO ET MACROSCOPIQUE DU MYOCARDE VG

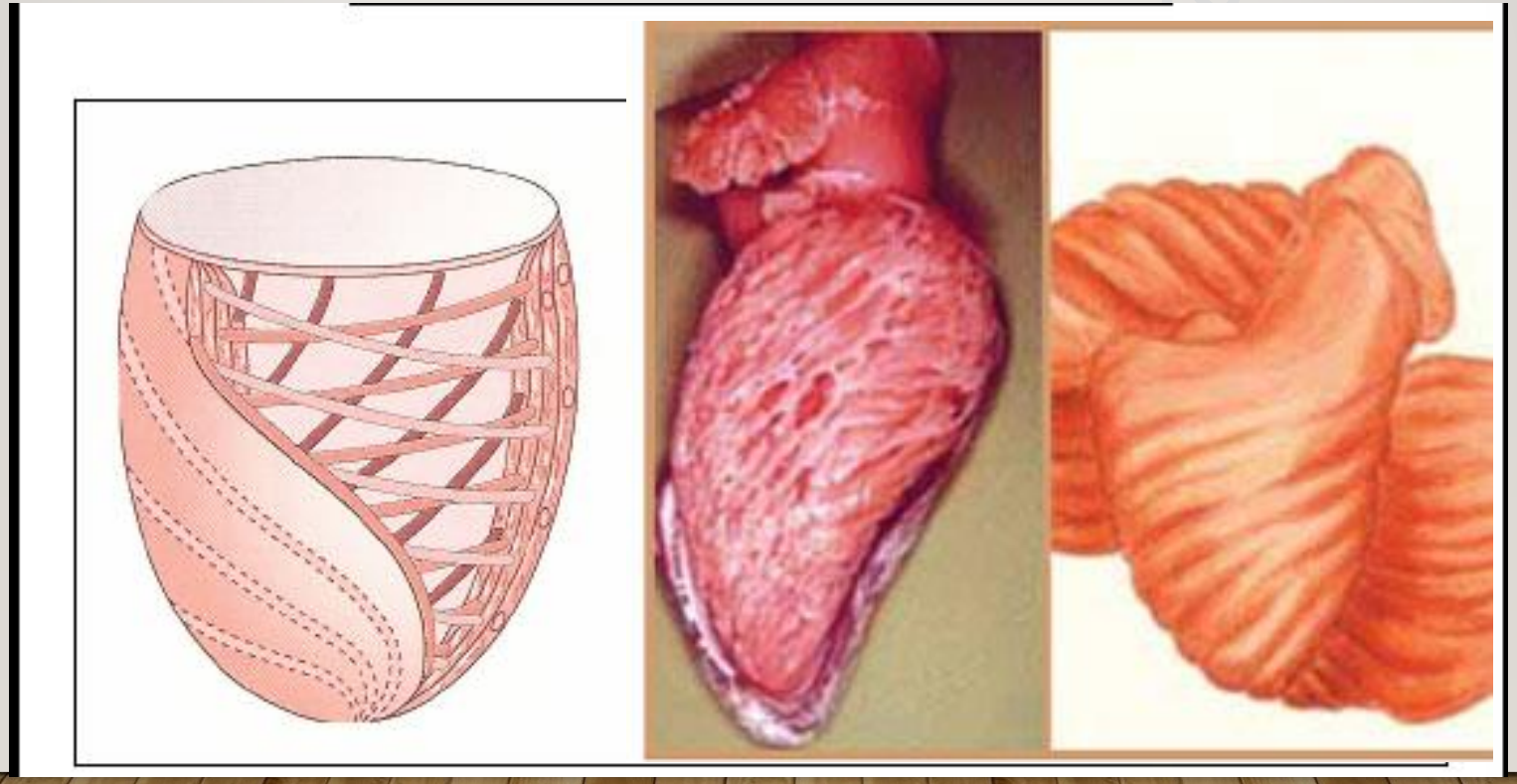

7 CONTRACTILITÉ , CONTRACTION, DÉFORMATION

- Contractilité: raccourcissement élémentaire des fibres myocytaires (L – L0)

- Au cours du cycle cardiaque, la paroi du VG se raccourcit dans l'axe base/apex, s'épaissit vers le centre de la cavité, et le ventricule se tord, « twiste » autour de son grand axe

- Déformation radiale positive: épaississement myocardique vers le centre
- Déformation longitudinale négative: raccourcissement longitudinal base/apex
- Raccourcissement circonférentiel (déformation négative dans la circonférence de la cavité)
- Torsion entre les différents étages du VG

SICAD AFRICARDIO 2019

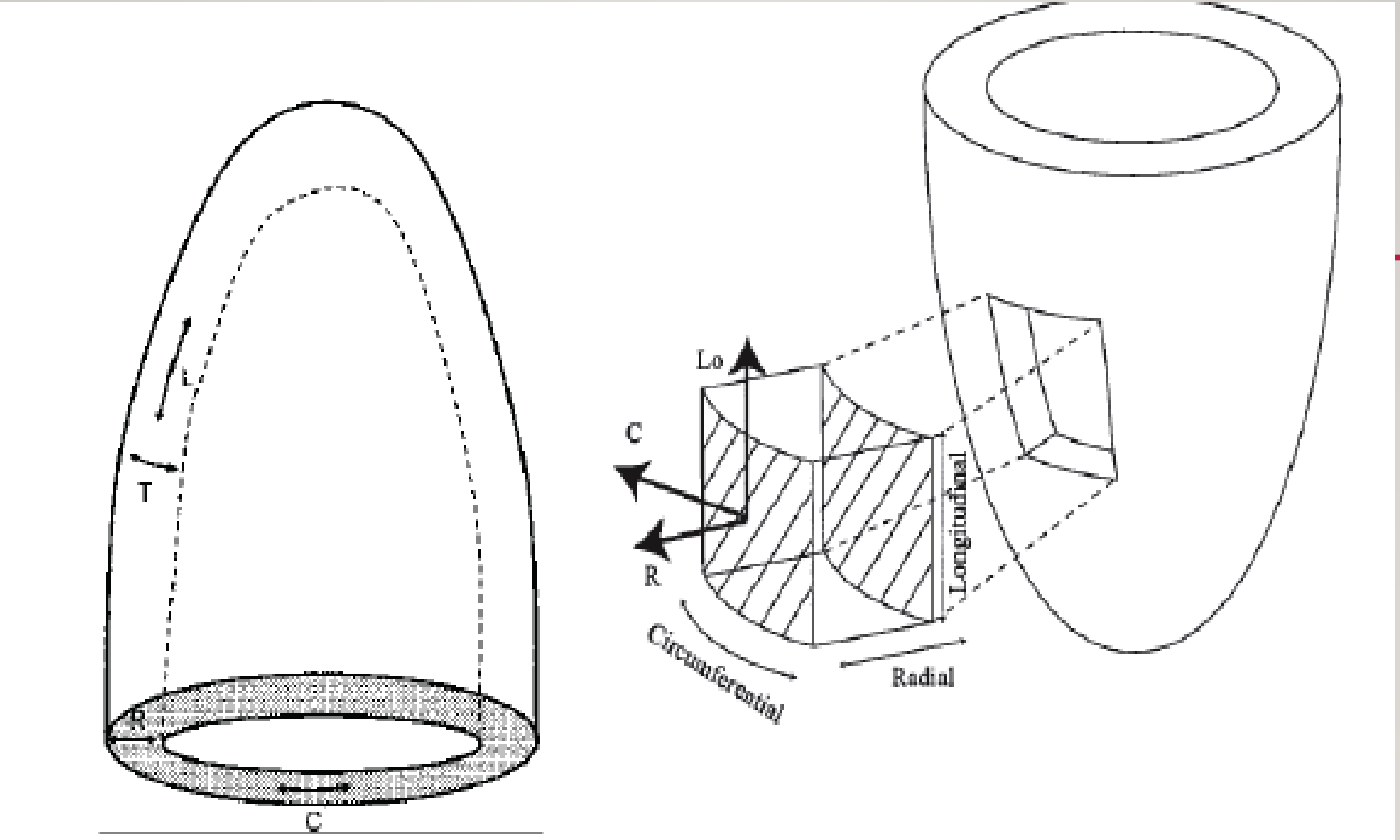

Trois grandes orientations de déformation myocardiques VG: longitudinale (L), circonférentielle (C) et radiale (R) (ou transverse = T).

- Relation force – longueur (**Loi de Laplace**)

  Contrainte pariétale = (pression x rayon) / (2 x épaisseur pariétale)

- Conditions de charge et contrainte pariétale (**Loi de Starling**)

  Précharge (retour veineux dans l'oreillette, contrainte pariétale télédiastolique, PTD, VTD VG)

  Postcharge: résistance contre laquelle le VG se contracte pendant la systole

SICARD AFPICARDIO 2019

10 LA FONCTION SYSTOLIQUE VG GLOBALE

- La fonction systolique VG globale dépend de **3 facteurs hémodynamiques** interdépendants :
  - **la pré-charge (pressions TD, VTD)**
  - **la post-charge (obstacle à l'éjection VG, tension artérielle)**
  - **la contractilité, directement en relation avec la force de** raccourcissement des fibres.
- **mais aussi :**
  - **du remodelage VG :** dilatation (volumes VG), hypertrophie (HVG)
  - **de la fréquence cardiaque, rythme (FA)**

ICARD AFPICARDIO 2019

11 EVALUATION DE LA FONCTION SYSTOLIQUE GLOBALE DU VG
MESURES EN MODE TM

SICARD AFRICARDIO 2019

TM AORTIQUE

12

- Cinétique de l'aorte initiale : réduite en cas de bas-débit
- Cinétique des sigmoïdes aortiques : ouverture réduite (< 17 mm) et non soutenue en cas de bas-débit
- **Temps de pré-éjection (TPE)** ↑ : entre début du QRS et ouverture des sigmoïdes
- **Temps d 'éjection (TE)** ↓ : entre ouverture et fermeture des sigmoïdes
- **Rapport TPE/TE:** nl = **0.35 ± 0.04** , ↑ si dysfonction VG

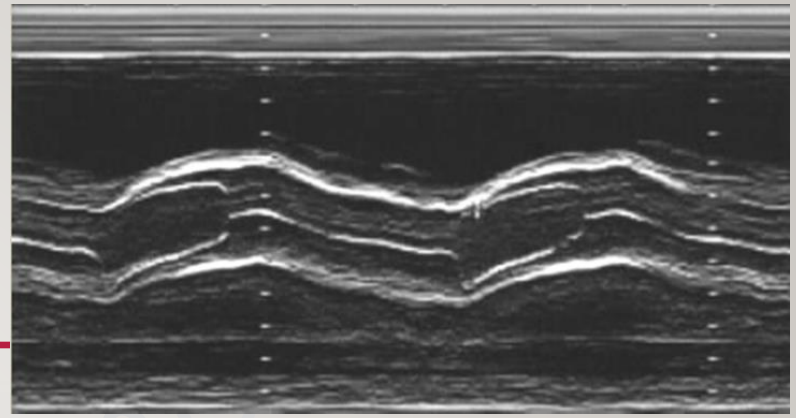

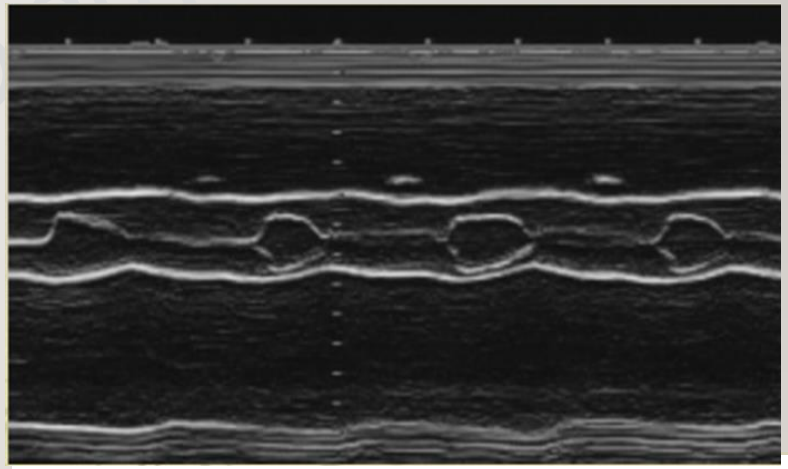

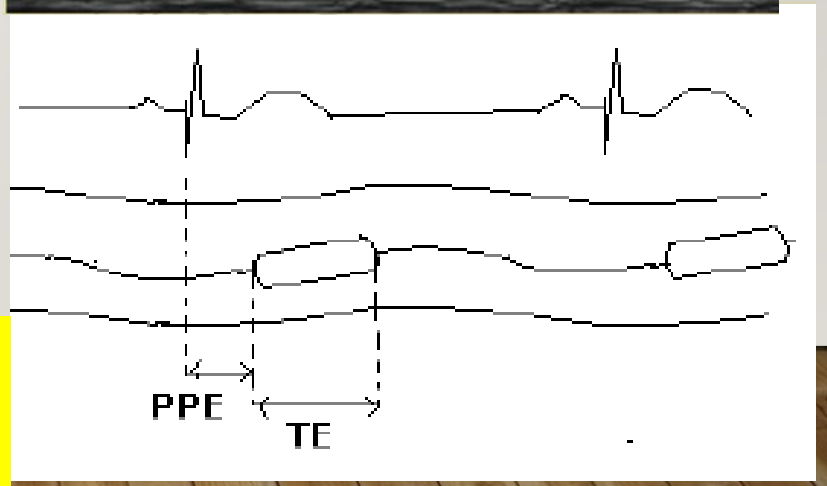

TPE/TE > **0,43** ➔ FEVG **< 35%** avec une sensibilité de **87 %** et une spécificité de **84%**

SCARD AFRICARDIO 2017

13 TM MITRAL

- Distance ES: distance entre point E du feuillet antérieur de la GVM et le SIV: nle = 3 ± 2 mm

  *↑si débit transmitral ↓ et si le VG se dilate

  * non utilisable si RM ou IAo

- Point B mitral : épaulement du segment AC de la GVM apparaissant si PTDVG ↗

SICARD AERICARDIO 2019

Une distance > 10 mm ➔ FEVG<50%

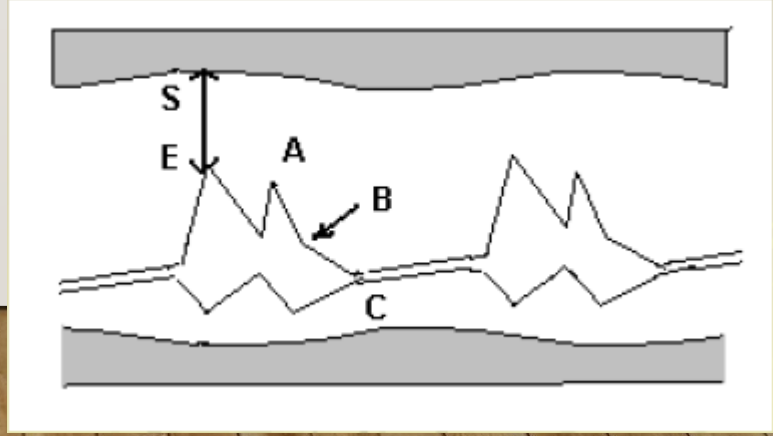

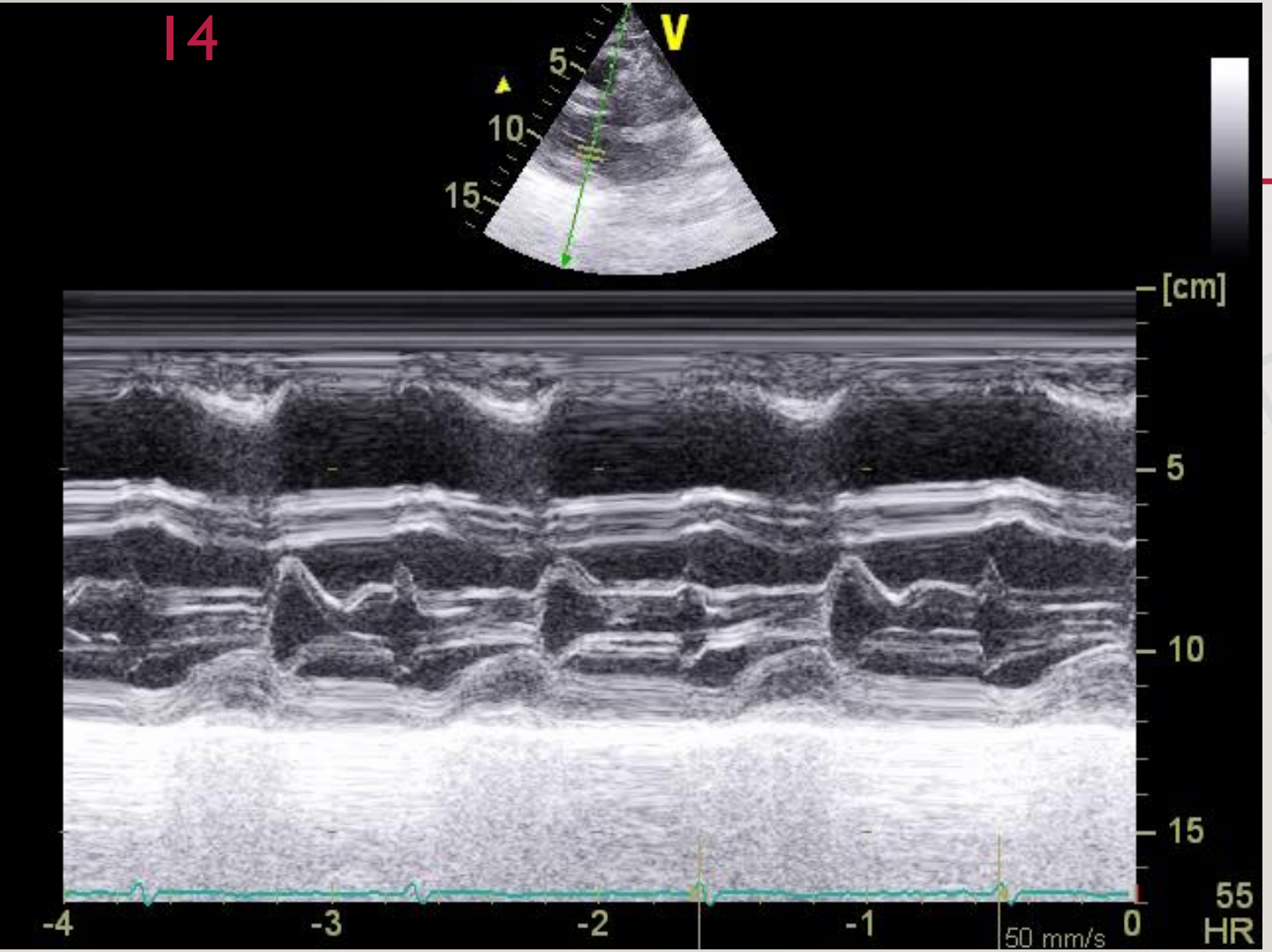

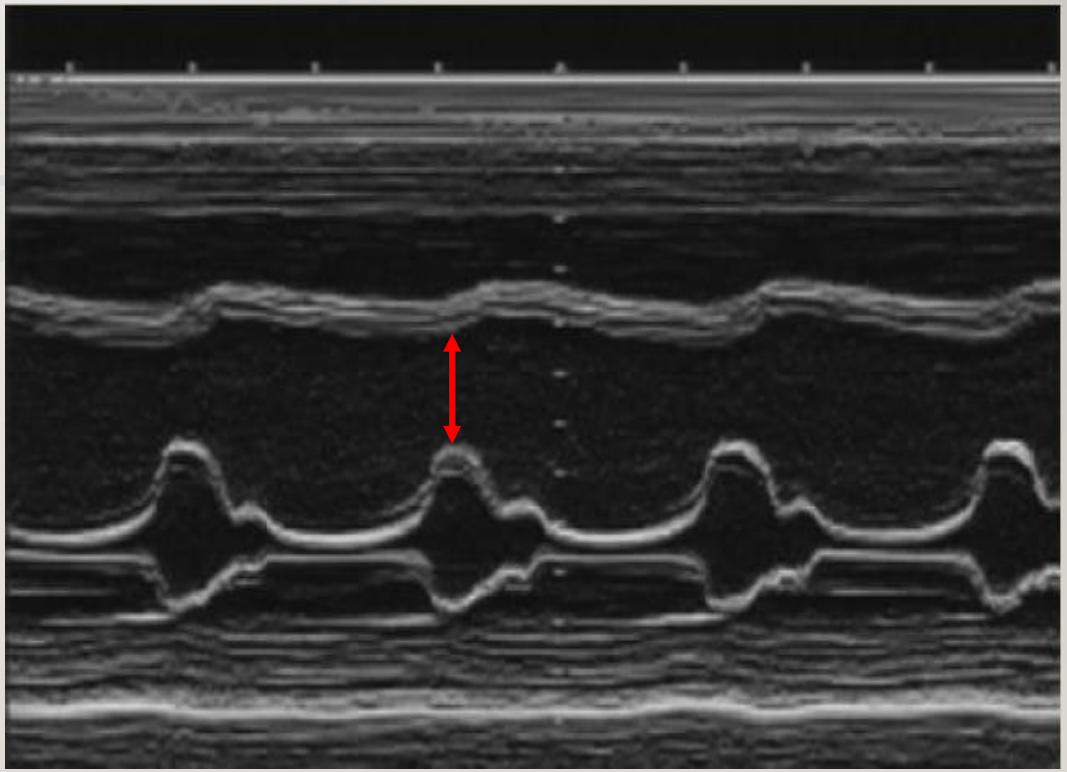

Bas-débit mitral

MESURES DES DIMENSIONS VG EN MODE TM

- **Coupe para-sternale gauche grand axe**
- **Analyse 2D des structures** (bandelette tricuspide, faux tendon VG, appareil sous- valvulaire mitral)
- **Ligne TM perpendiculaire au grand axe VG,** au niveau des cordages, à l'extrêmité des feuillets valvulaires mitraux
- **Mesures des diamètres télé-diastolique et systolique du VG**
- **Mesure des diamètres** doit être effectuée **« de bord d'attaque à bord d'attaque »:** bord antérieur de l'endocarde de la paroi antéro-septale jusqu'à celui de la paroi inféro-latérale
- **Moyenner plusieurs mesures**

SICAMO AFRICARDIO 2019

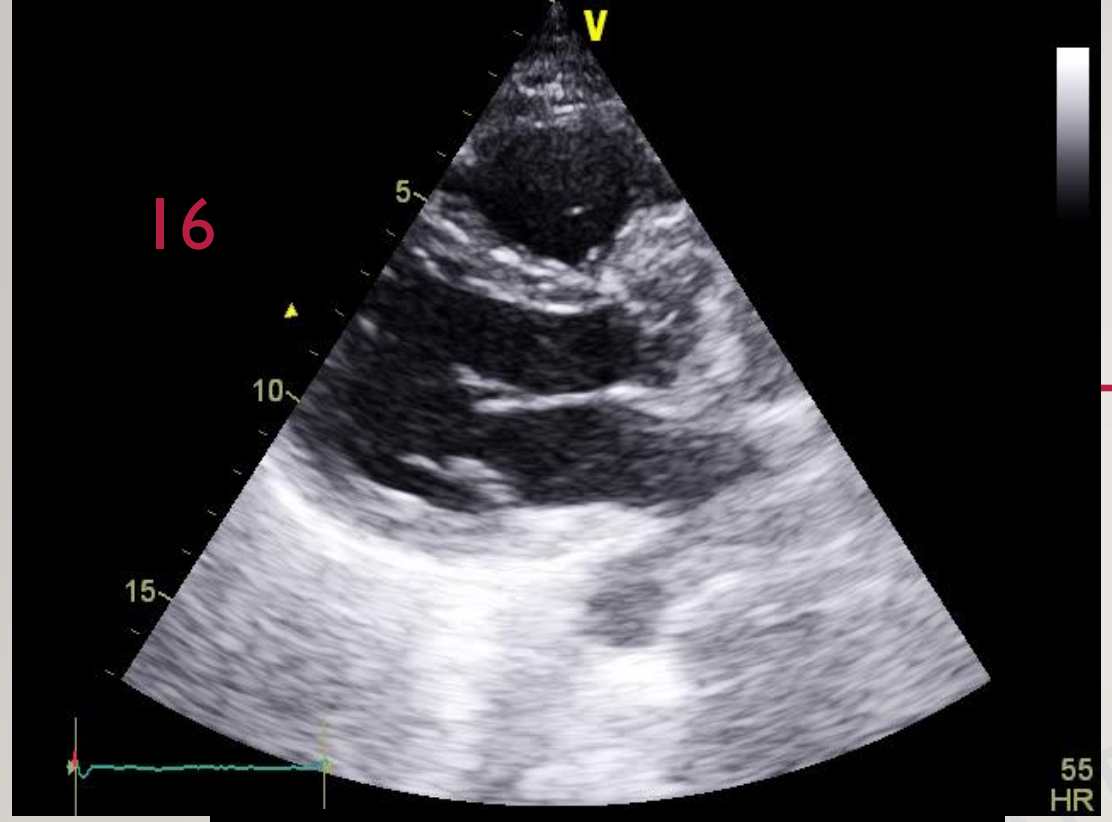
16
V
5
10
15
55
HR

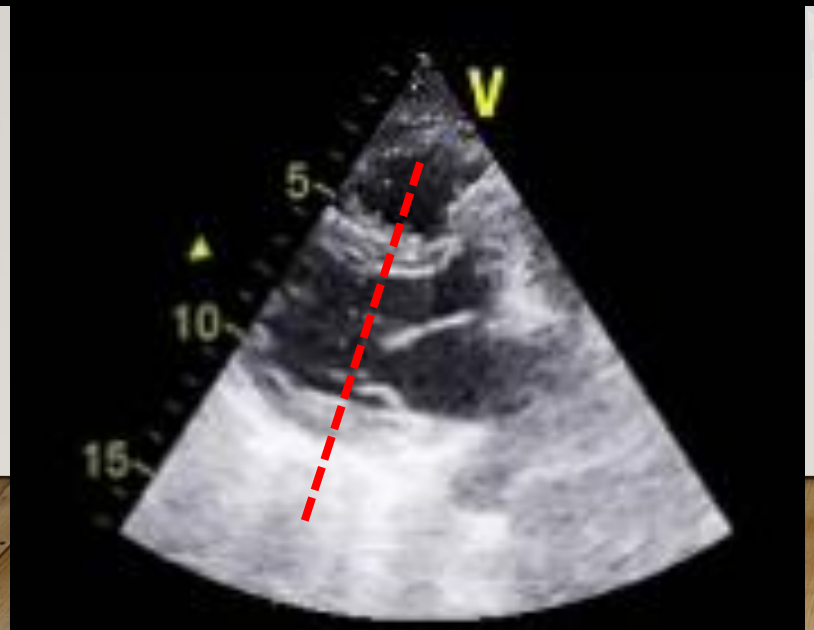
V
5
10
15

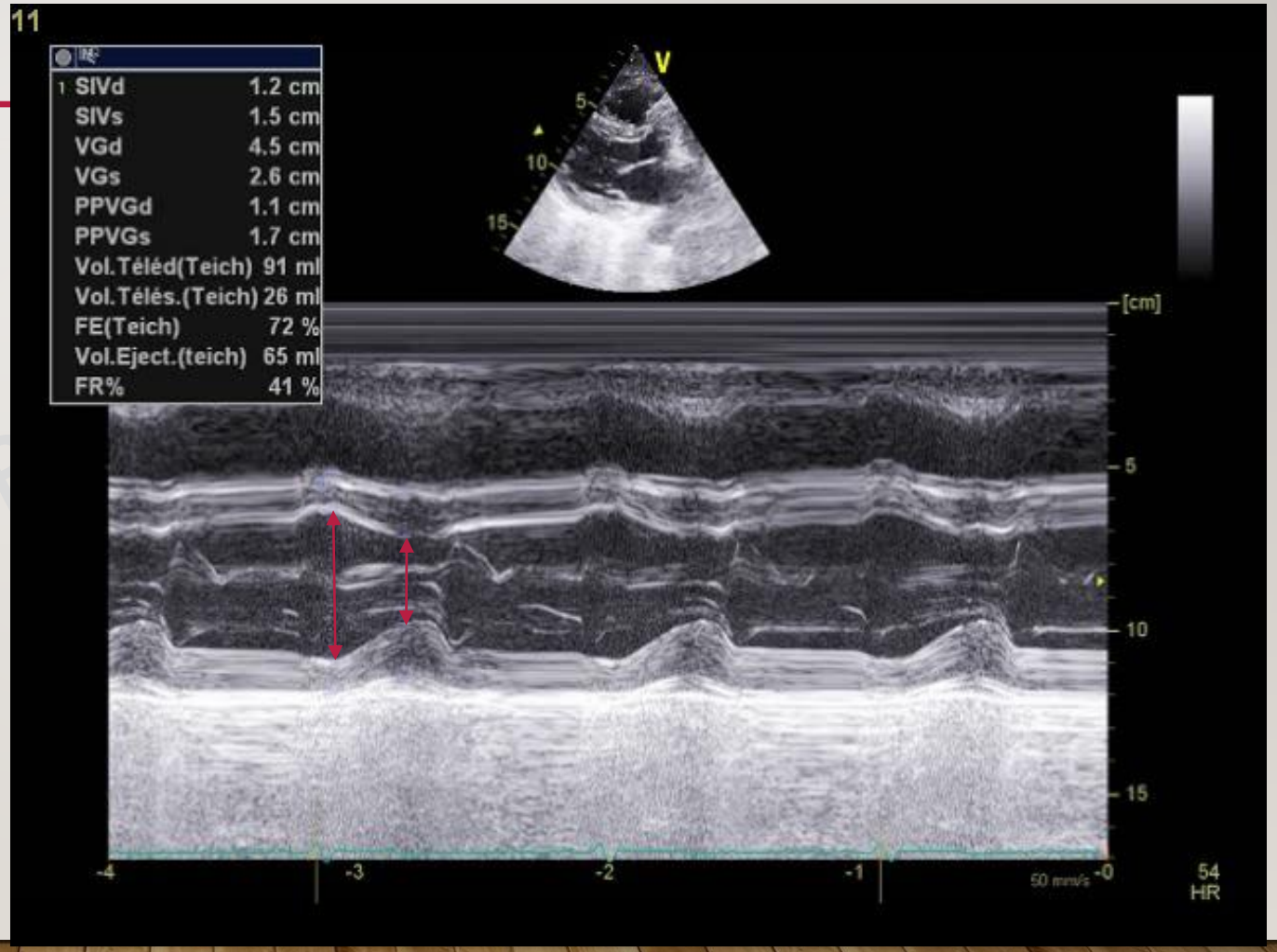
11
1 SIVd 1.2 cm
SIVs 1.5 cm
VGd 4.5 cm
VGs 2.6 cm
PPVGd 1.1 cm
PPVGs 1.7 cm
Vol.Téléd(Teich) 91 ml
Vol.Télés.(Teich) 26 ml
FE(Teich) 72 %
Vol.Eject.(teich) 65 ml
FR% 41 %
V
[cm]
5
10
15
-4
-3
-2
-1
-0
50 mm/s
54
HR

17

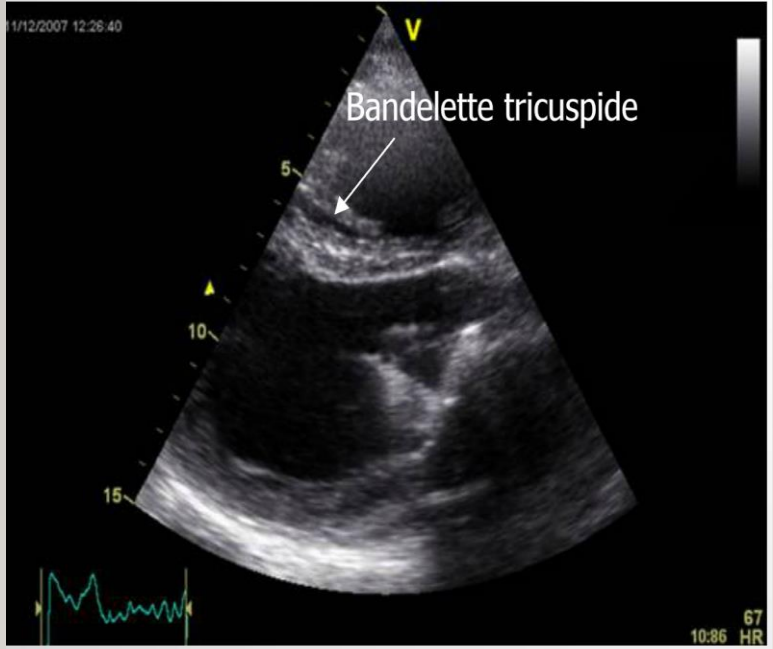

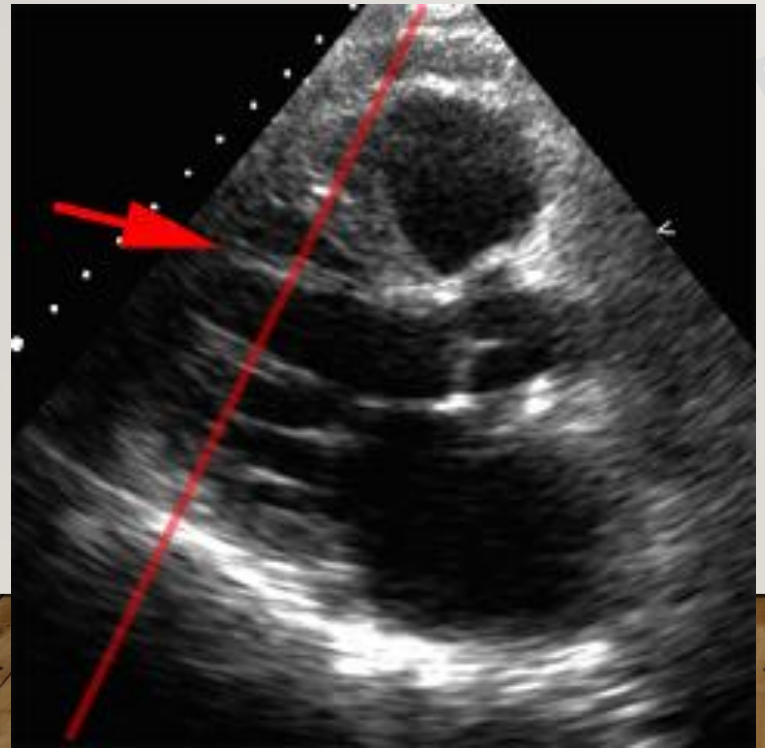

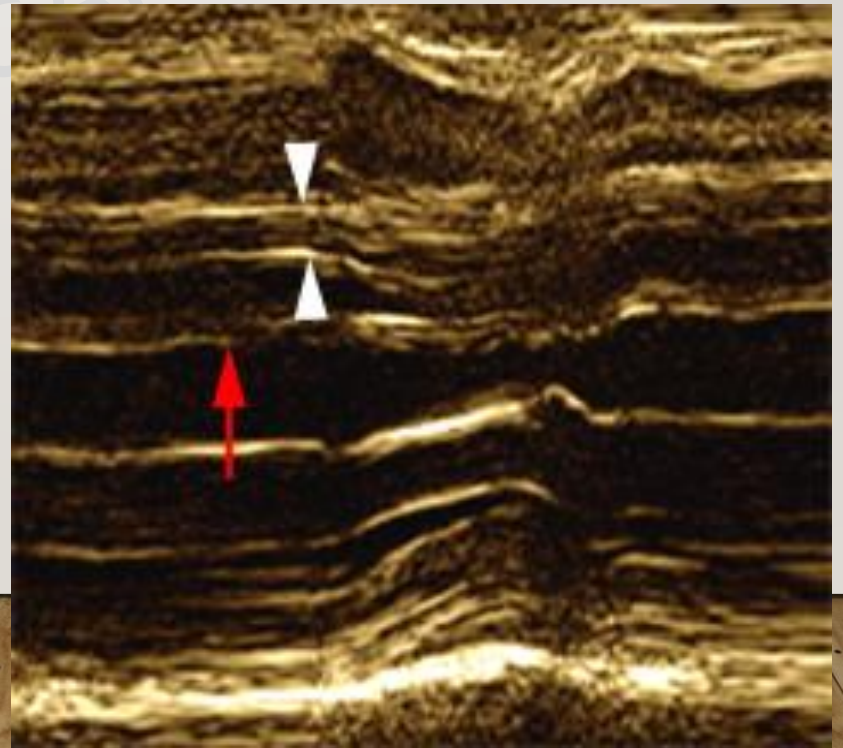

RICARDIO 2019

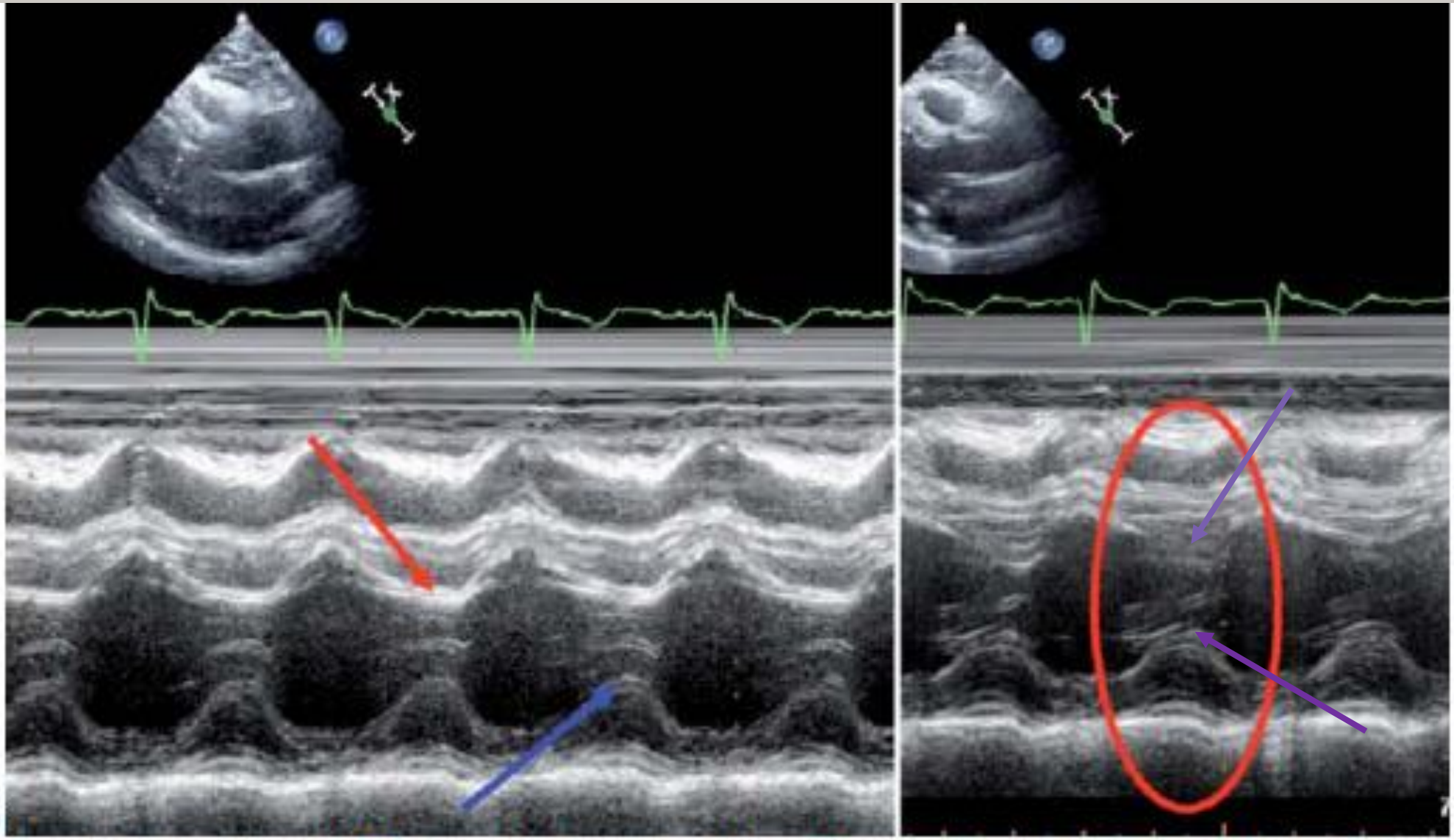

A gauche, image en mode TM, perpendiculaire au grand axe VG montrant sur le versant septal un aspect de faux tendon accolé (flèche rouge) et sur le versant postérieur une image de cordage (flèche bleue). Ces deux éléments peuvent minorer artificiellement le DTSVG.
A droite, la définition du bord septal est de mauvaise qualité et ne permet pas une mesure fiable du DTSVG, sur la partie postérieure accolement de cordage ou d'un morceau du pilier.

- **Fraction de raccourcissement (FR) du VG** = (DTD VG – DTSVG) / DTD VG

- Si on considère le VG comme un ellipsoïde, $V = \pi D3 / 3 \approx D3$

- En cas de dilatation, VG plus sphérique, **Formule de Teicholtz**

$$V = (7/[2,4+D]) \times D3$$

SICARD AFRICARDIO 2019

FRACTION DE RACCOURCISSEMENT DU VG:

- Bien corrélée à FE angiographique sous conditions :

  - Mode TM guidé par l'examen **2D** (éviter les pièges)
  - Coupe **perpendiculaire** au VG
  - Ne pas inclure les cordages et les piliers
  - Si VG désaxé → **mesure en 2 D**
  - La **contraction** doit être **homogène++++**.

- **FR VG non valable si** :

  - **Anomalie de la cinétique segmentaire** (cardiopathie ischémique)
  - **Trouble de la cinétique septale** (BB, septum paradoxal)
  - **Déformation du VG** (anévrysme).

SICAR DAFRICARDIO 2019

21 FRACTION DE RACCOURCISSEMENT VG

- Applicable en para-sternal petit axe :

*TM entre les cordages, à l 'extrémité des feuillets mitraux

* Risque d 'erreur +++ si coupe oblique :

le VG doit être **circulaire** et non ovoïde

SIGARD AFRICARDIO 2019



FRACTION DE RACCOURCISSEMENT À MI-PAROIS : FRMVG

- Analyse des lignes circonférentielles à mi parois
  - FRm indice plus physiologique
  - Plus fiable que FR endocardique si HVG
  - Calcul sur logiciel dédié, formule complexe
  - Nle = 18+/-3 %

SICARD AFRICARDIO 2019

23 FEVG: MÉTHODE DE TEICHOLZ

Fonction sytolique VG FEVG Teicholz
Mode TM

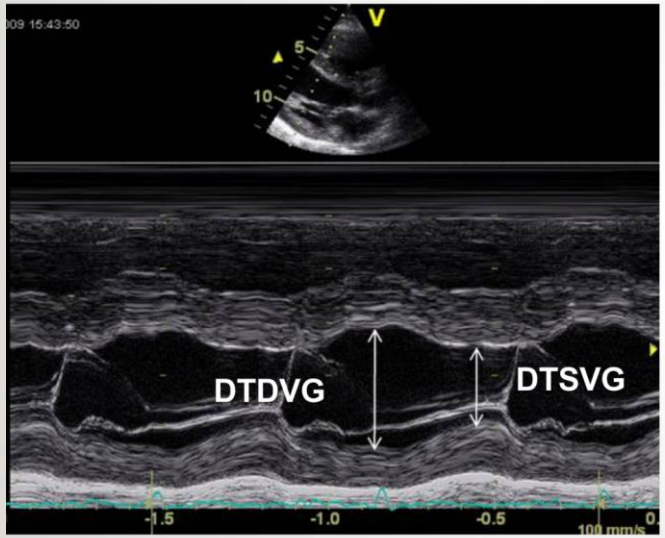

$$V = [\ 7 / (2.4 + D)\ ] \times D^3$$

Où D = diamètre VG
mesuré en PSGGA en TM

$$FEVG = \frac{(VTDVG - VTSVG)}{VTDVG}$$

European Heart Journal – Cardiovascular Imaging (2015) **16**, 233–271
doi:10.1093/ehjci/jev014

POSITION PAPER

2

Recommendations for Cardiac Chamber Quantification by Echocardiography in Adults: An Update from the American Society of Echocardiography and the European Association of Cardiovascular Imaging

	Homme		Femme	
	Moyenne ± DS	Valeur normale + 2DS	Moyenne ± DS	Valeur normale + 2DS
Diamètre diastolique (mm)	50,2 ± 4,1	42,0-58,4	45,0 ± 3,6	37,8-52,2
Diamètre systolique (mm)	32,4 ± 3,7	25,0-39,8	28,2 ± 3,3	21,6-34,8
Volume TDVG (mL)	106 ± 22	62-150	76 ± 15	46-106
Volume TSVG (mL)	41 ± 10	21-61	28 ± 7	14-42
VTDVG indexé (mL/m²)	54 ± 10	34-74	45 ± 8	29-61
VTSVG indexé (mL/m²)	21 ± 5	11-31	16 ± 4	8-24
FEVG (biplan, %)	62 ± 5	52-72	64 ± 5	54-74

Tableau I : Valeurs normales du VG obtenues en échocardiographie 2D.

EVALUATION DE LA FONCTION SYSTOLIQUE GLOBALE DU VG
MODE BIDIMENSIONNEL

SICARD AFRICARDIO 2019

TABLEAU 1 – AIDE À L'ENREGISTREMENT ET LA MESURE POUR LA QUANTIFICATION EN MODE BIDIMENSIONNEL.

OBJECTIF	METHODE
Minimiser le mouvement de translation	Arrêter la respiration pendant quelques instants afin d'obtenir l'immobilité du thorax permet la prise nette des images.
Améliorer la résolution des images	Profondeur d'images au minimum nécessaire. Sonde d'émission à la plus haute fréquence possible. Règlage des gains (transmission, réception, latéral), de l'échelle dynamique, cadence image >= 30/s, images harmoniques, réglage du gain de couleur.
Eviter la sous-estimation de l'apex VG	Décubitus latéral, lit découpé, ne pas se fier à la palpation de l'apex
Délinéation du contour endocardique	valorisé avec le contraste
Identifier la fin de la diastole et systole	Mouvement de la valve mitrale et taille de cavité, ne pas se fier à l'ECG

Lang R. J Am Soc Echocardiogr 2005;18:1440-63

MÉTHODE VISUELLE

- L'étude bidimensionnelle de la fonction VG permet une appréciation plus fiable et plus précise.

- L'évaluation qualitative visuelle, fréquemment utilisée en routine, a l'avantage d'être **simple** et **d'obtention rapide**, mais elle a l'inconvénient d'une **faible reproductibilité**

SICAPD AFRICARDIO 2019

28 MÉTHODES DE CALCUL DE LA FACTION D'ÉJECTION

- La méthode **Simpson biplan**

- Selon la règle de Simpson, tout volume peut être découpé en disques d'épaisseur égale et calculé comme la somme des volumes de ces disques

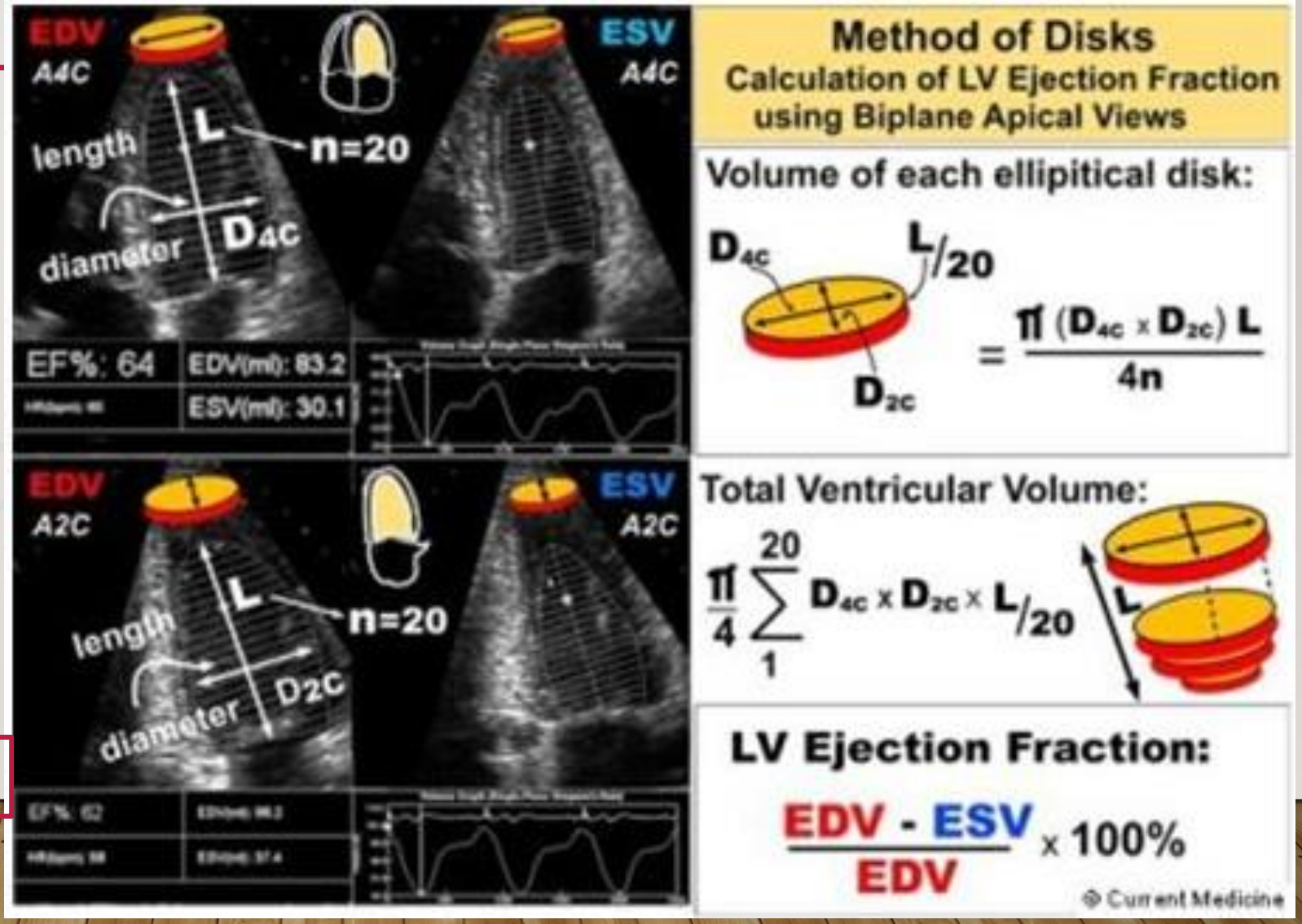

FEVG = (VTDVG – VTSVG)/ VTDVG

FRACTION D'EJECTION: SIMPSON

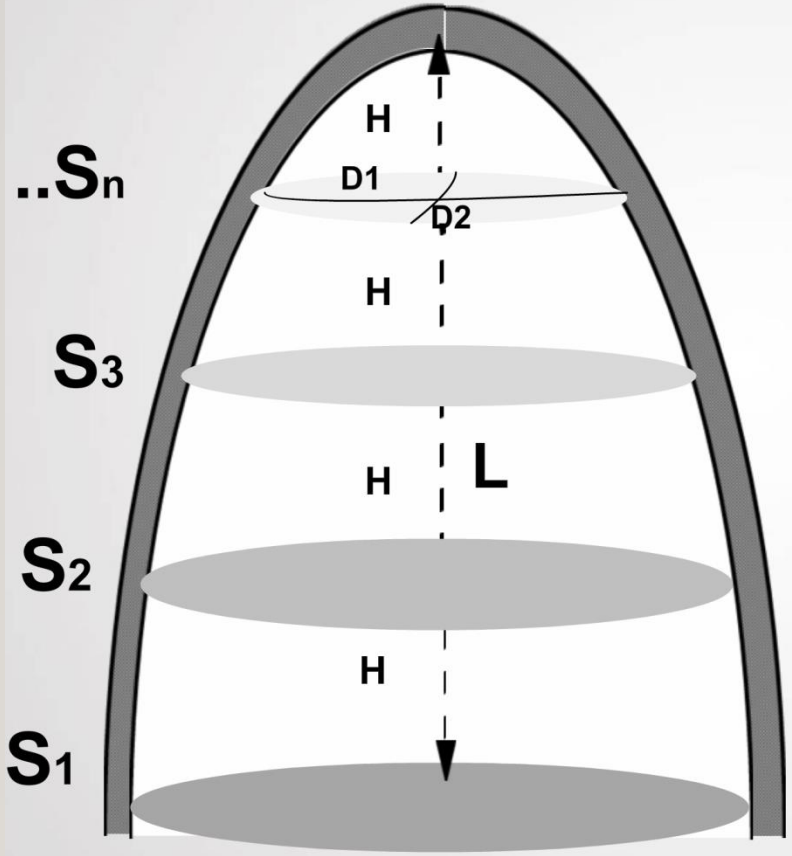

$$H = L/n$$

$$S = \pi\,(D1 \times D2)/4$$

$$V = (S_1+S_2+S_3+..S_n)\,H$$

Adapté aux VG inhomogènes

Adapté aux VG dilatés

30

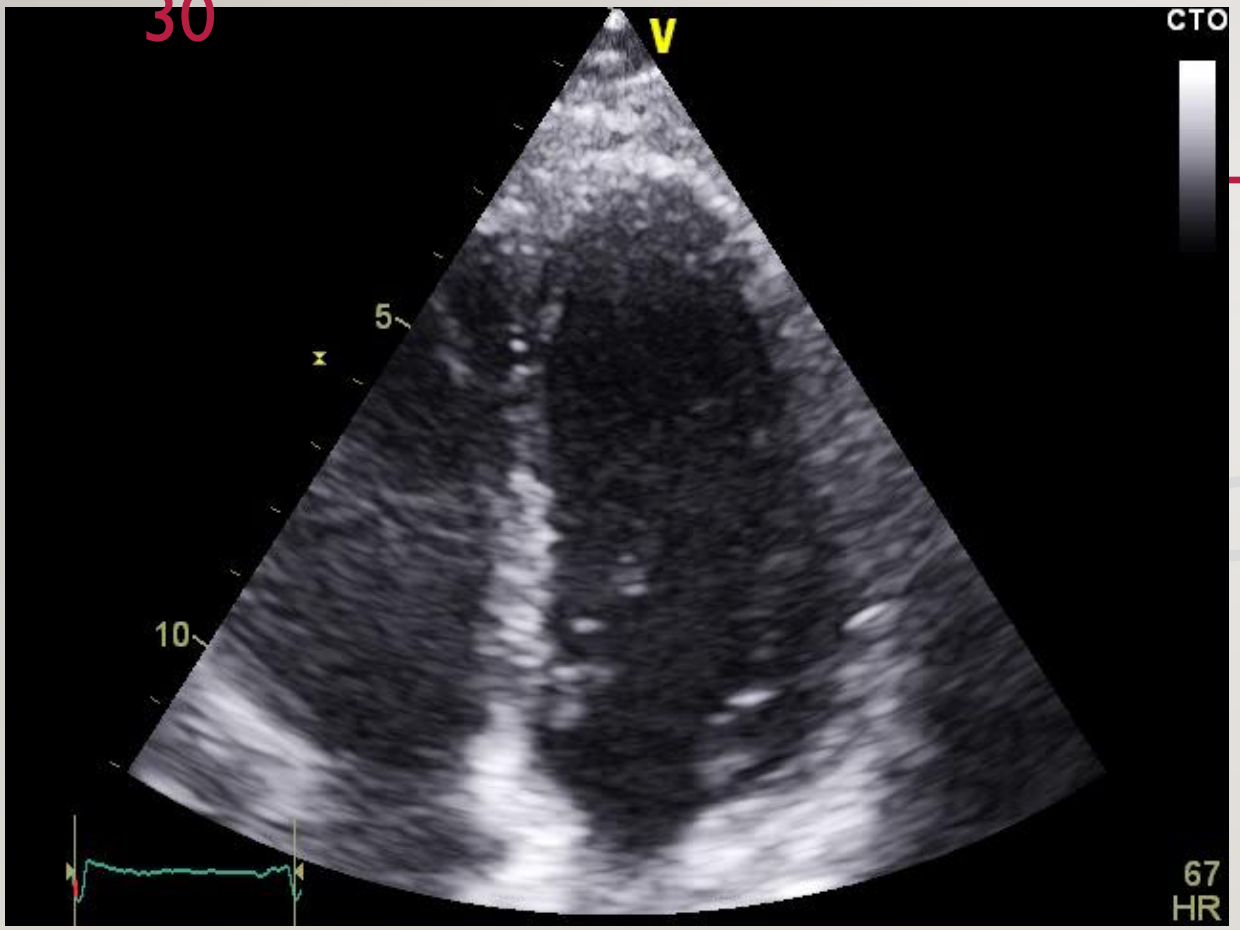

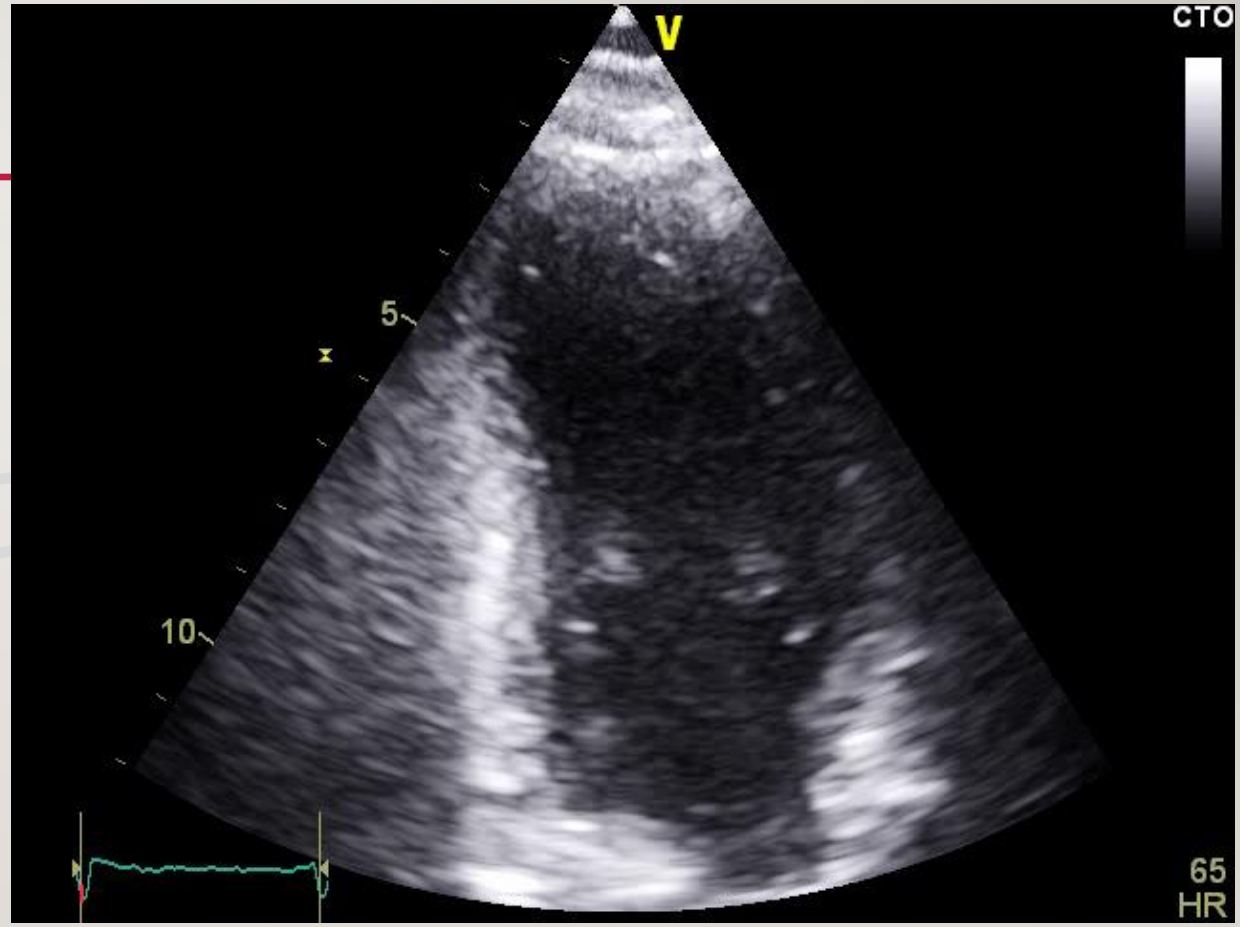

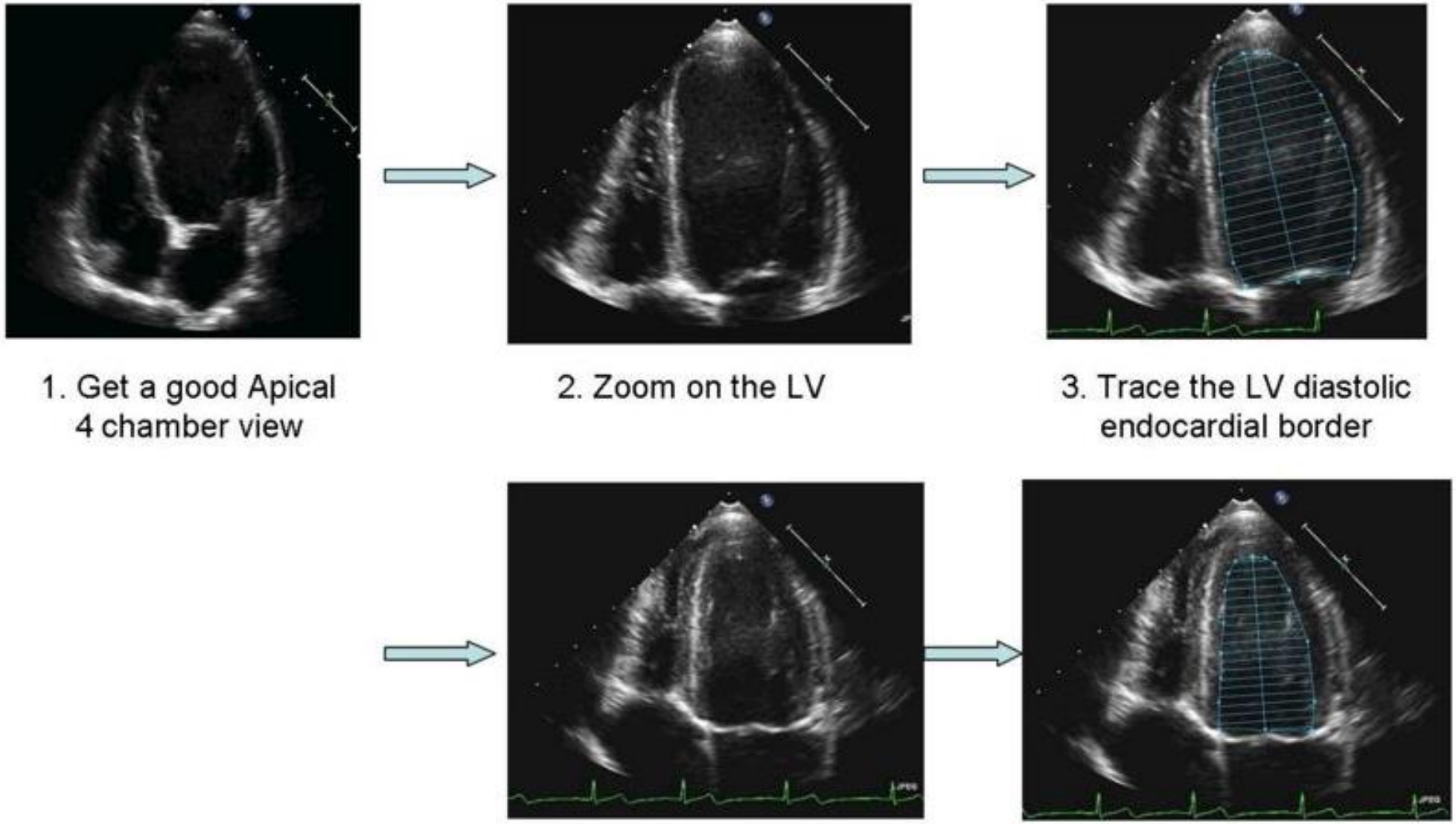

1. Get a good Apical 4 chamber view

2. Zoom on the LV

3. Trace the LV diastolic endocardial border

4. Roll the trackball to systole in the same cardiac cycle

5. Trace the LV systolic endocardial border

European Heart Journal – Cardiovascular Imaging (2015) **16**, 233–271
doi:10.1093/ehjci/jev014

POSITION PAPER

Recommendations for Cardiac Chamber Quantification by Echocardiography in Adults: An Update from the American Society of Echocardiography and the European Association of Cardiovascular Imaging

	Homme		Femme	
	Moyenne ± DS	Valeur normale + 2DS	Moyenne ± DS	Valeur normale + 2DS
Diamètre diastolique (mm)	50,2 ± 4,1	42,0-58,4	45,0 ± 3,6	37,8-52,2
Diamètre systolique (mm)	32,4 ± 3,7	25,0-39,8	28,2 ± 3,3	21,6-34,8
Volume TDVG (mL)	106 ± 22	62-150	76 ± 15	46-106
Volume TSVG (mL)	41 ± 10	21-61	28 ± 7	14-42
VTDVG indexé (mL/m²)	54 ± 10	34-74	45 ± 8	29-61
VTSVG indexé (mL/m²)	21 ± 5	11-31	16 ± 4	8-24
FEVG (biplan, %)	62 ± 5	52-72	64 ± 5	54-74

Tableau I : Valeurs normales du VG obtenues en échocardiographie 2D.

European Heart Journal – Cardiovascular Imaging (2015) **16**, 233–271
doi:10.1093/ehjci/jev014

POSITION PAPER

Recommendations for Cardiac Chamber Quantification by Echocardiography in Adults: An Update from the American Society of Echocardiography and the European Association of Cardiovascular Imaging

	Homme				Femme			
	Valeurs normales	Anomalie modérée	Anomalie moyenne	Anomalie sévère	Valeurs normales	Anomalie modérée	Anomalie moyenne	Anomalie sévère
FEVG (%)	52-72	41-51	30-40	< 30	54-74	41-53	30-40	< 30
Volume OGi (mL/m²)	16-34	35-41	42-48	> 48	16-34	35-41	42-48	> 48

TABLEAU II : Classification des dysfonctions ventriculaires gauches et volumes OG.

34 LIMITES ET SOURCES D'ERREUR

- Mauvaise **visualisation des contours de l'endocarde** (au moins 80% de l'endocarde, 14/17 segments) → Analyse visuelle, contraste

- Positionnement du plan de coupe: incidences apicales enregistrées de façon désaxée par rapport à l'apex, **coupes « tronquées »,** la sonde d'écho n'est pas située dans le bon espace intercostal

- Anomalies de la **cinétique segmentaire** touchant les parois inféro-latérale ou antéroseptale (apicale 3 C) ou en cas **d'anévrisme du VG** → Echo 3D volumique

- **Arythmies** (FA, ES fréquentes …) → moyenner les mesures sur plusieurs cycles

- **Tachycardie** → Réévaluer la FE après contrôle de la FC

SICAD AFRICARDIO 2017

35

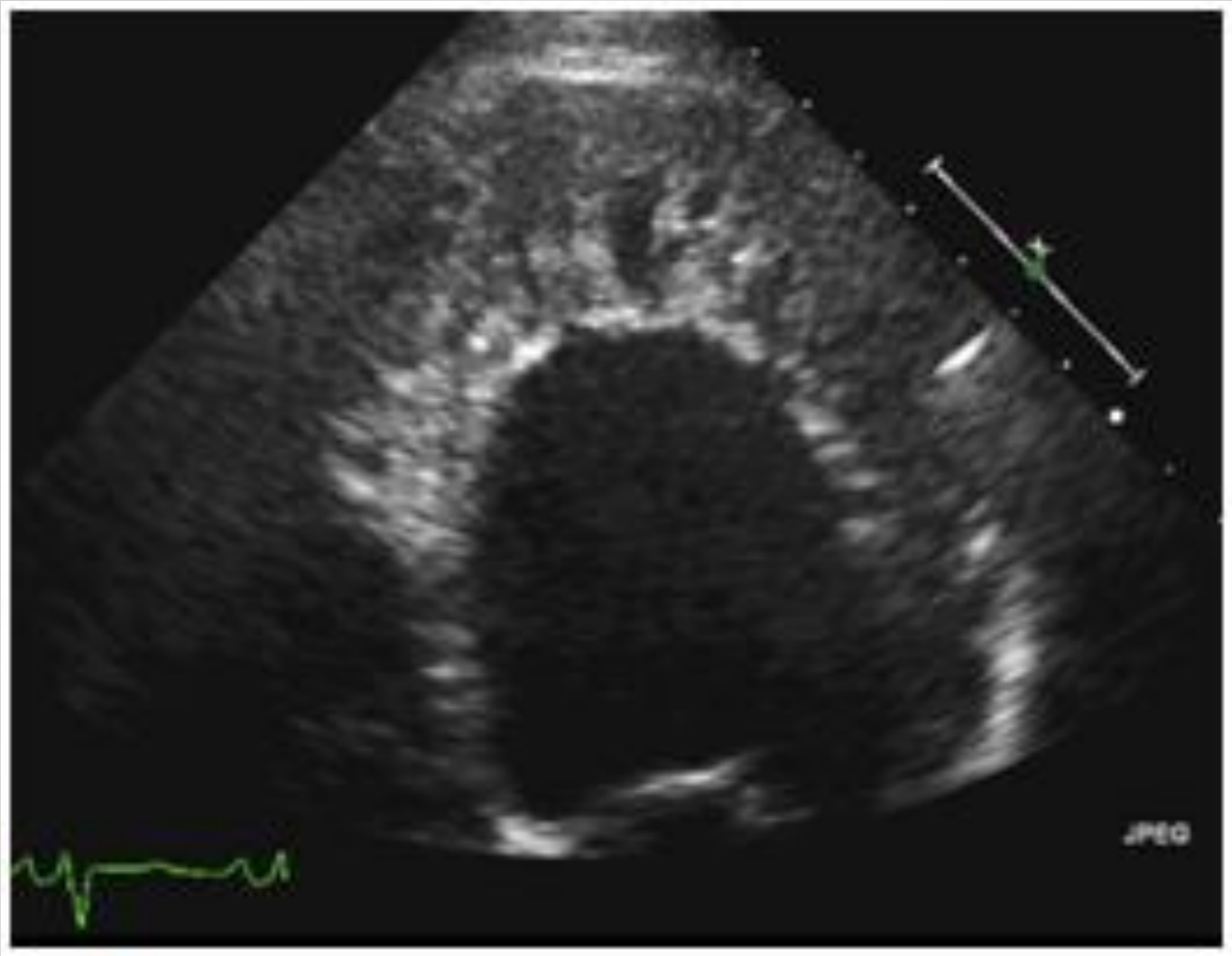

Figure 1

©DR

Opacification de la cavité ventriculaire gauche (LVO) par un produit de contraste myocardique permettant une meilleure visualisation des contours endocardiques.

- Apicale tronquée

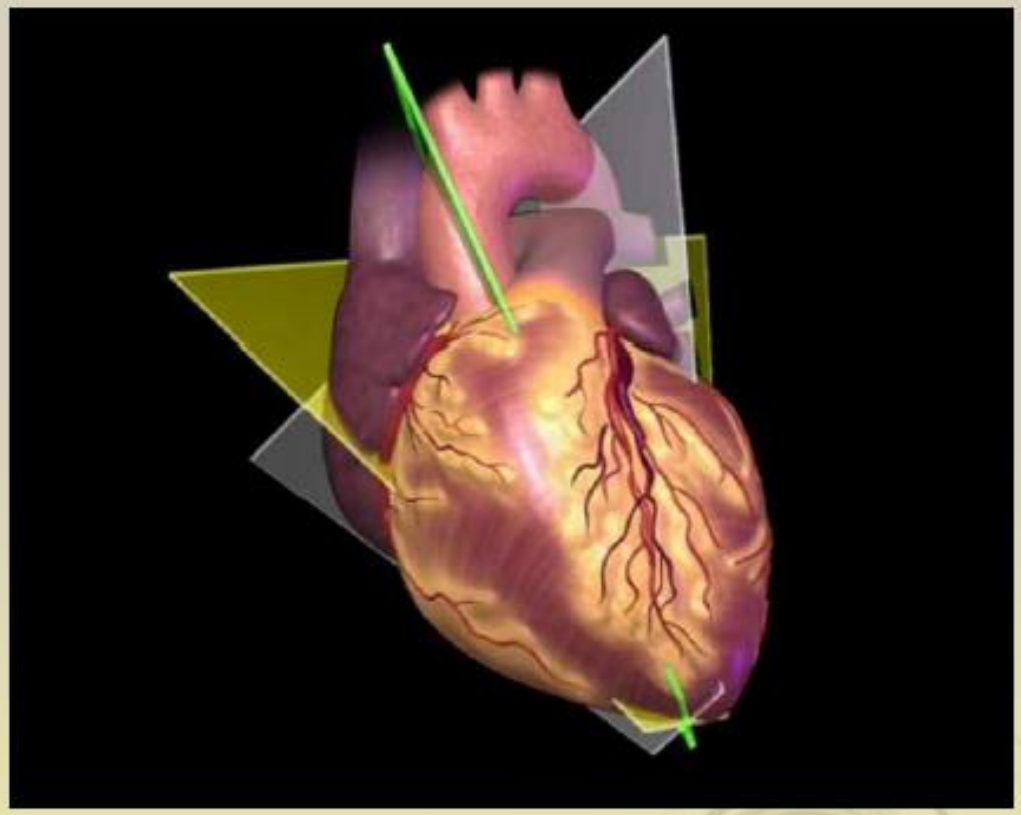

Compromis avec qualité de l'image

Sous-estimation des volumes

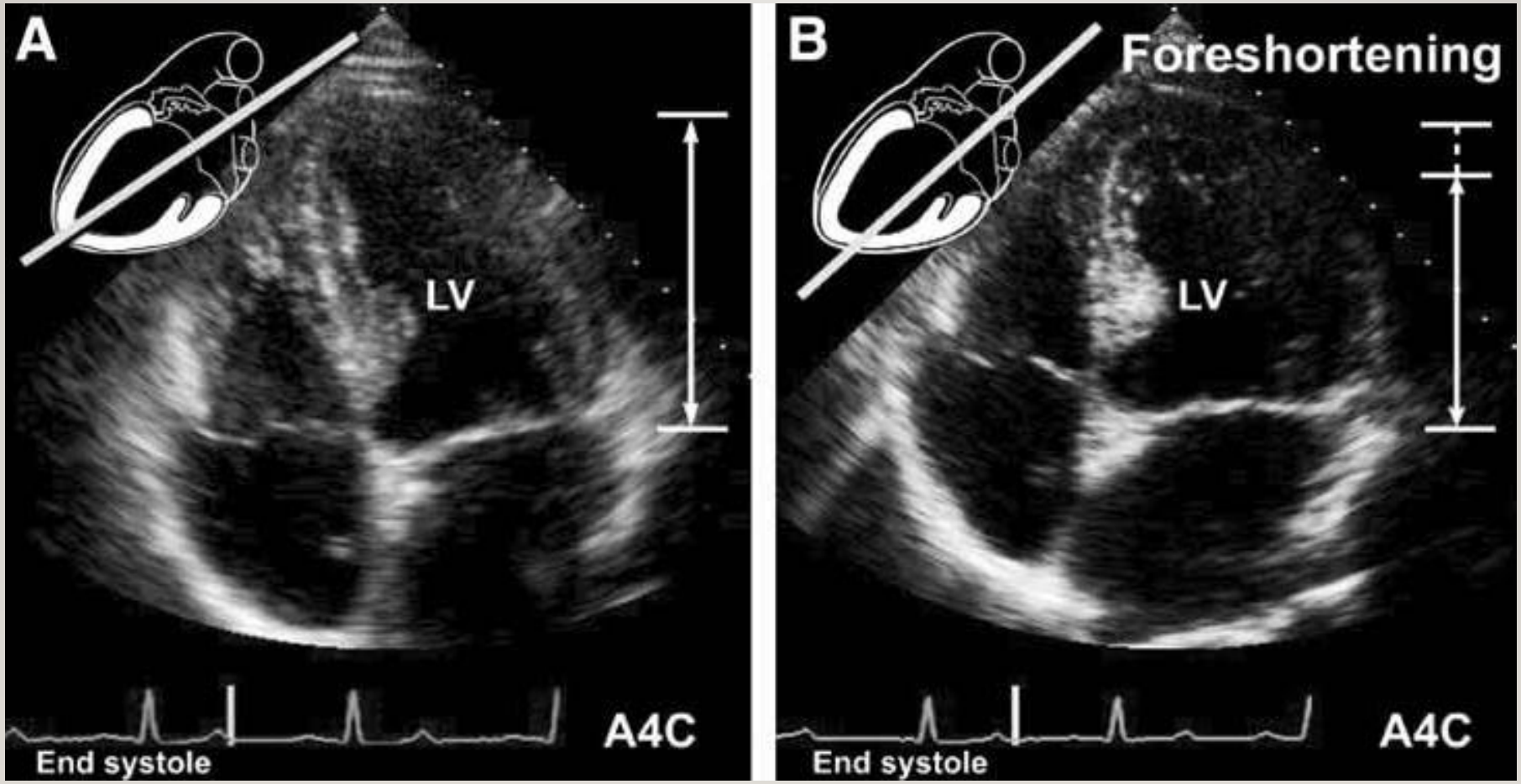
A
LV
A4C
End systole
B
Foreshortening
LV
A4C
End systole

ECHOCARDIOGRAPHIE DE CONTRASTE

Chez les patients **peu échogènes** :

- pour améliorer la visualisation de l'endocarde quand 2 segments ou plus ne sont pas visualisés

- pour avoir des mesures de FEVG précises et reproductibles

- pour préciser certains diagnostics douteux **(apex+++)**

SICARD AFRICAR

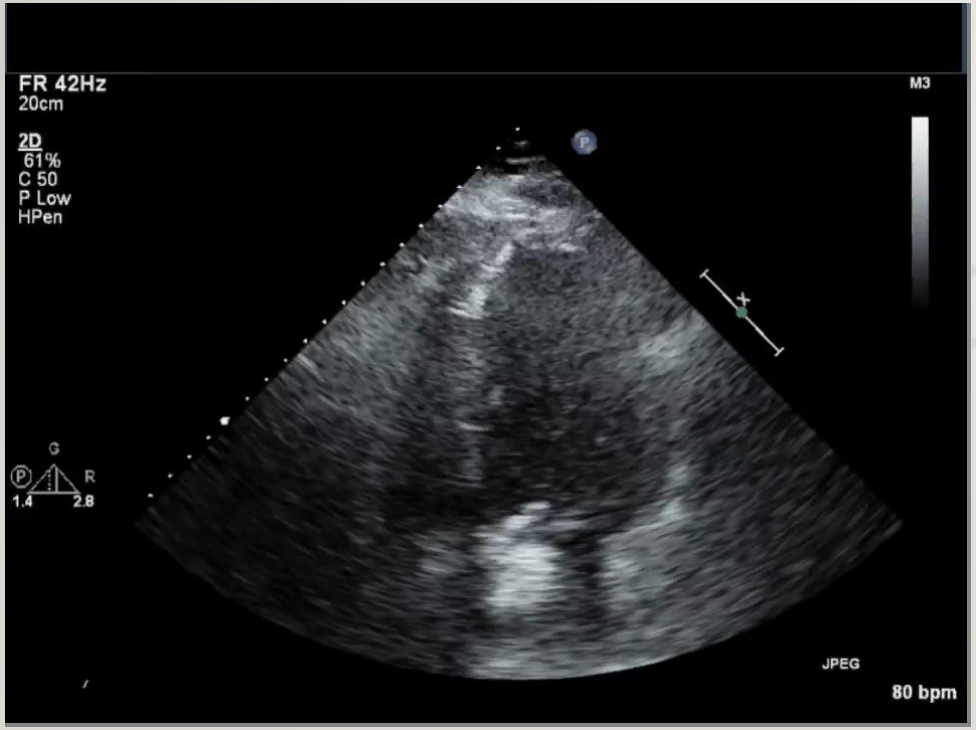
FR 42Hz
20cm
2D
61%
C 50
P Low
HPen
M3
G
P
R
1.4
2.8
JPEG
80 bpm

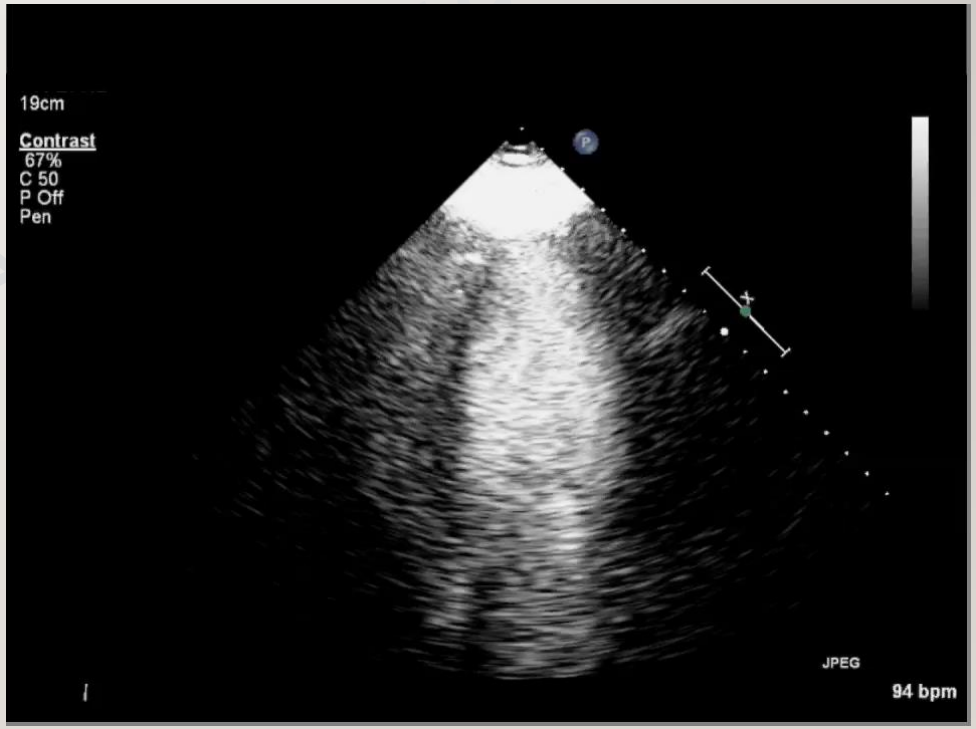
19cm
Contrast
67%
C 50
P Off
Pen
JPEG
94 bpm

41

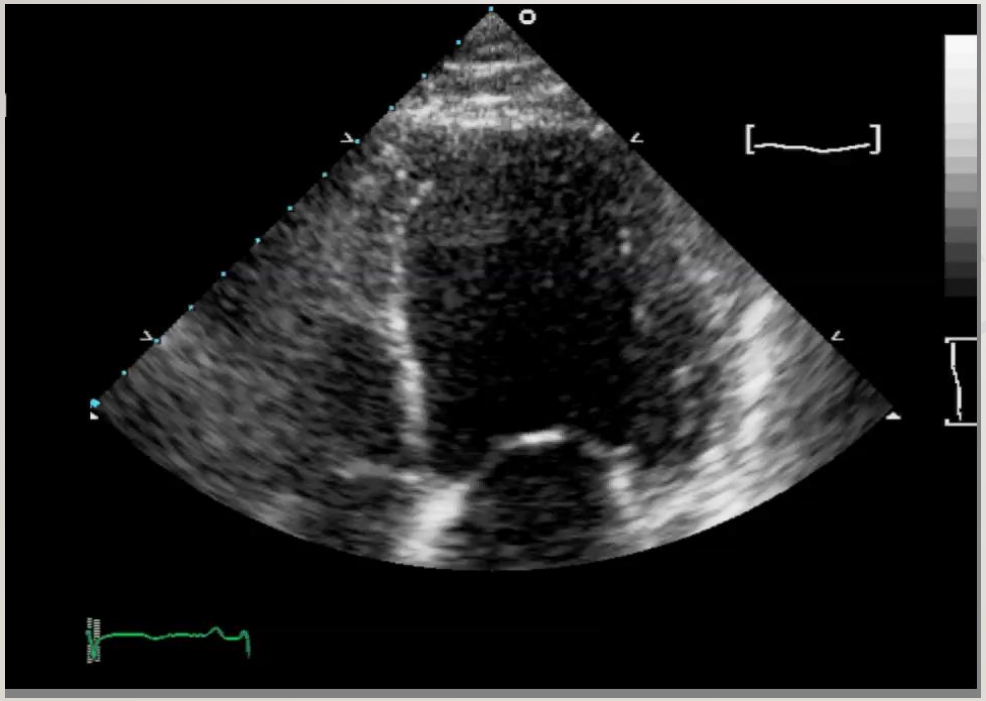

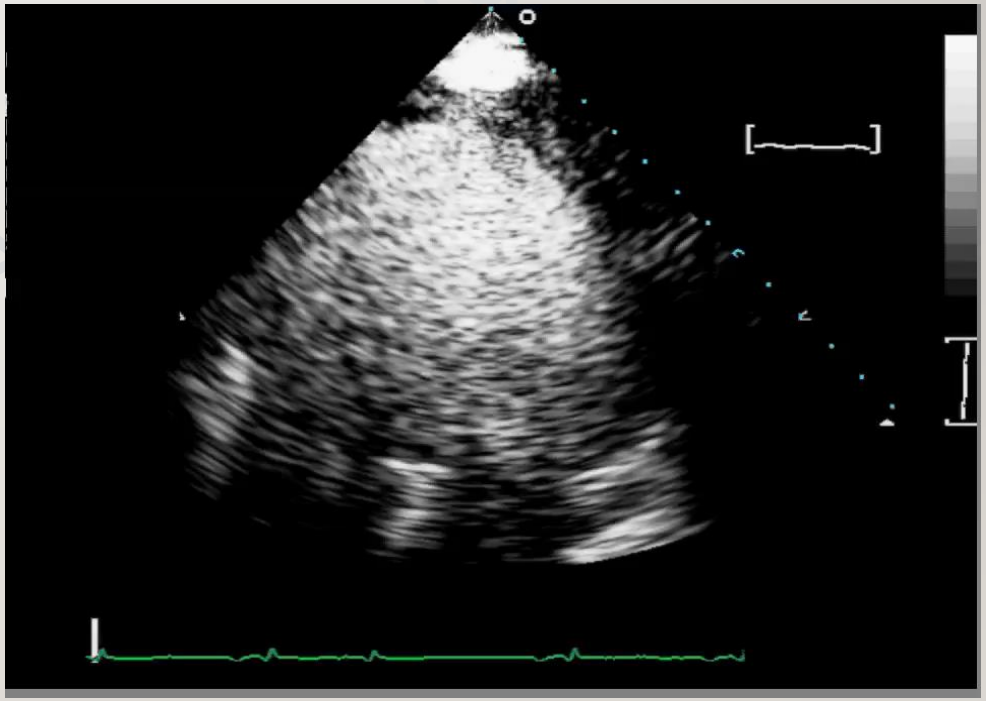

- Gaz inerte et stable, passe la barrière pulmonaire

- Injecté sou forme de bolus par voie veineuse périphérique, rehausse le signal sanguin et permet de mieux apprécier les contours de l'endocarde

- Contre-indications:
  - SCA récent (< 8 jours)
  - Grossesse
  - Age < 18 ans
  - Instabilité hémodynamique
  - Allergies multiples dont allergie au PDC
  - Insuffisance respiratoire sévère appareillée

SONOVue®
Sulphur Hexafluoride

SCARD AFRICARDIO 2019

	Patients	Gold Standard	Correl/ concordance Contraste -	Correl/ concordance Contraste +	
Nahar	50	Scinti	0.84	0.96	AJC 2000
Yu	51	Scinti	0.89	0.97	JASE 2000
Malm	110	IRM	92%	97%	JACC 2004
Lim	36	IRM	69%	83%	JASE 2005
R moyen			0.85	0.94	
Concordance moyenne			77%	94%	

Senior. Eur J Echocardiogr 2009;10:194

FEVG et contraste

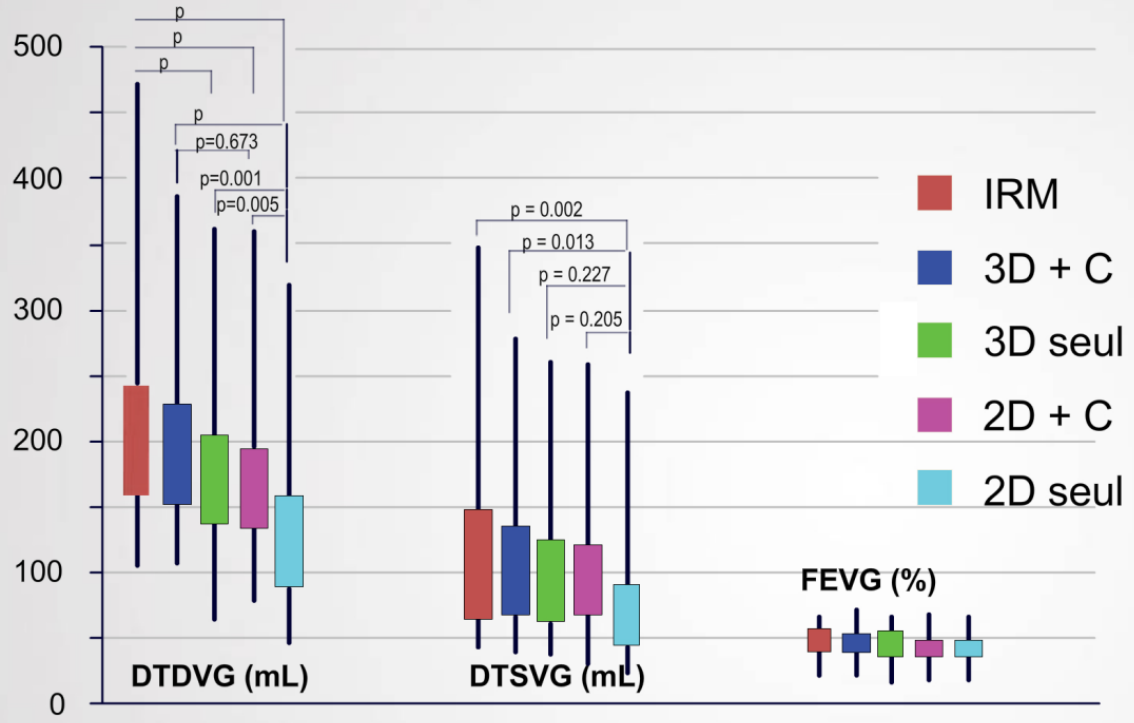

Comparaison des volumes et FEVG en IRM
en 3D ± contraste
en 2D ± contraste

DTDVG (207 ± 79 mL)	DTSVG (117 ± 71 mL)	FEVG (47 ± 13 %)	IRM
-41 ± 21	-22 ± 18	-2 ± 4	2D
-18 ± 19	-8 ± 16	-2 ± 4	2D + C
-15 ± 18	-9 ± 12	0 ± 3	3D
-6 ± 14	-3 ± 10	0 ± 3	3D = c

Les volumes et FEVG mesurés en 3D + contraste sont les plus proches de l'IRM

EVALUATION DE LA FONCTION SYSTOLIQUE GLOBALE DU VG
DOPPLER CARDIAQUE

SICARD AFRICARDIO 2019

46 DÉBIT CARDIAQUE

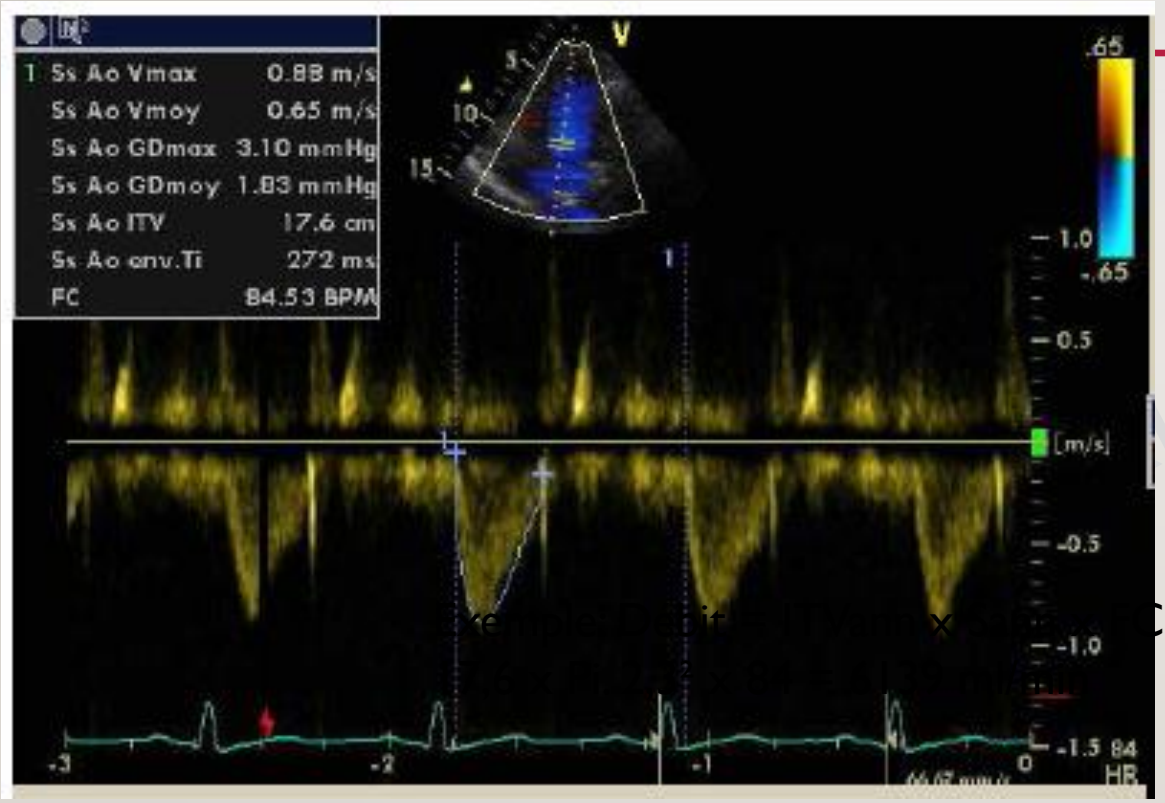

Débit cardiaque = ITV cc x Scc x FC

= ITV x □ D²/4

DÉBIT CARDIAQUE

- **Limites**
  - Charge dépendance
  - Variabilité
  - FA: multiplier les mesures,
  - Méthode non valide si obstruction sous-aortique

SICARD AFRICARDIO 2019

ANALYSE DP/DT

- ITV de l'IM traduit la variation de pression intra-VG (Bernouilli: $dp = 4X (V_2^2 - V_1^2)$).

- Points à 1 et 3 m/sec , dp = 32 mmHg, mesure de dt

dp/dt = 32/dt (mmHg/sec)

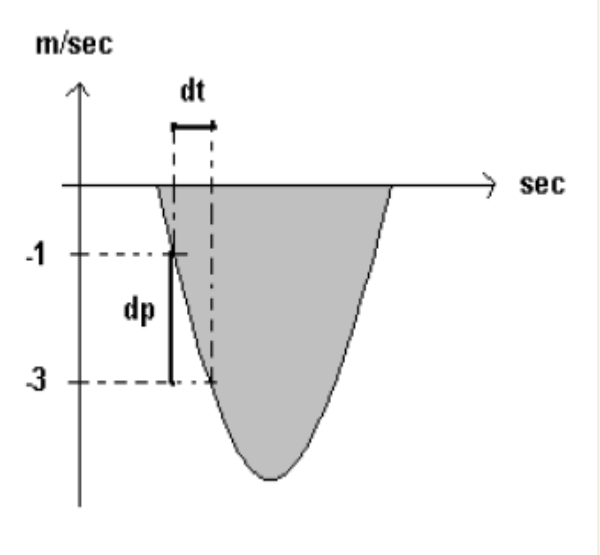

SICARD FERICARDIO 2019

ANALYSE DP/DT

- Normale **> 1200 mmHg/sec**
- Dysfonction systolique si **< 800 mmHg/sec**, sévère **si < 400mmHg/s.**

- **En insuffisance cardiaque:**
  - **dp/dt <600mmHg: de mauvais Pc**

- Avantages

  - **moins dépendant** des conditions de charge que la FE
  - paramètre assez **spécifique** de la contractilité myocardique
  - Utile pour évaluer un changement rapide de l'état inotrope :
    - réglage d'un stimulateur multisite
    - effet d'un ttt inotrope en réanimation

- Limites :
  - Enveloppe d'IM souvent incomplète
  - non applicable en cas d'IM importante

SCARDAFRICARDIO 2019

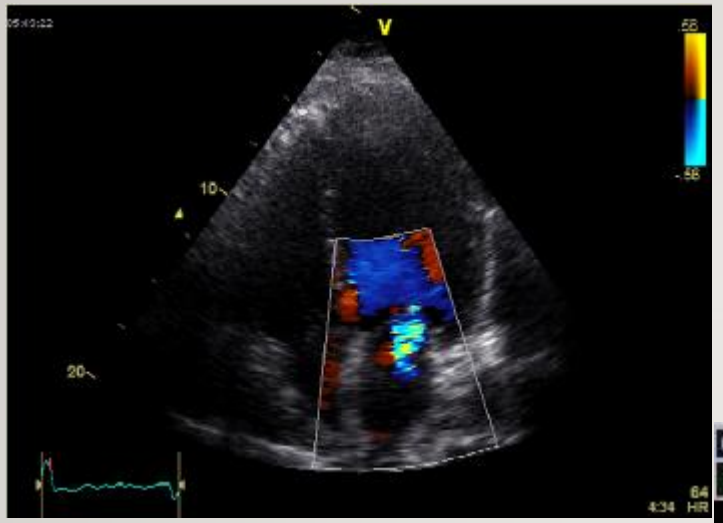

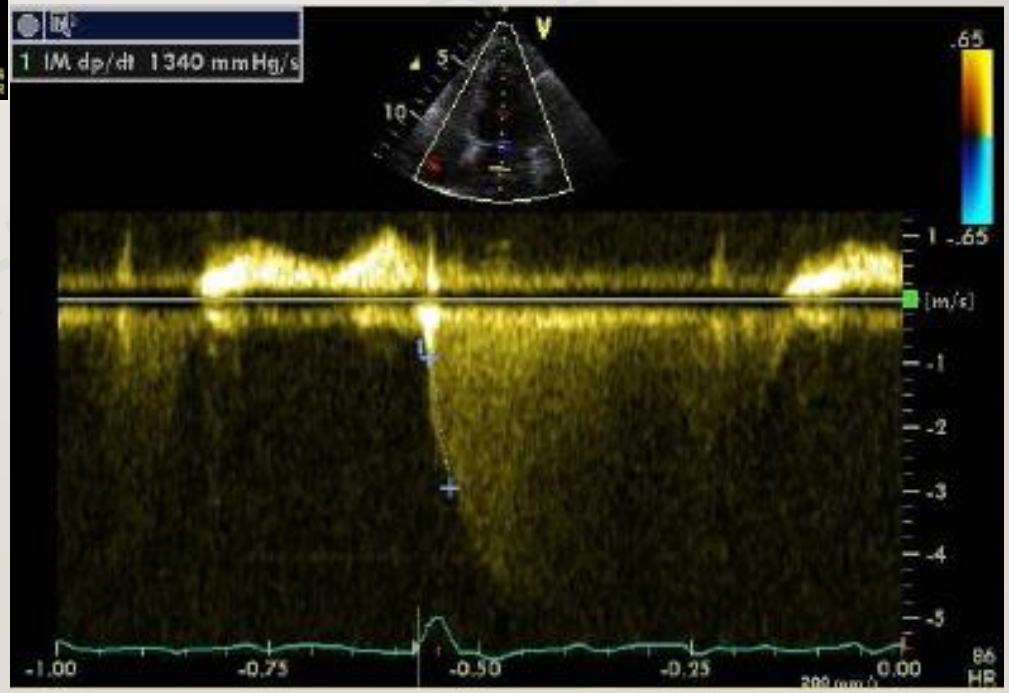

Paramètre de fonction VG
Nécessité d'une IM
Reproductible
Facteur pronostique

Bargiggia Circulation 1989;80:1287-92

SICARD AF 2019

INDEX DE TEI

51

- Doppler pulsé ou tissulaire
- a: Délai (TCIV + T ej Ao + TRIV)
- b: Temps d'éjection aortique
- Indice de Tei = (a – b) / b = **0.40**
- Si > 0.47 → anomalie fonction systolo-diastolique (dépistage précoce)

CARD AFRICARDIO 2019

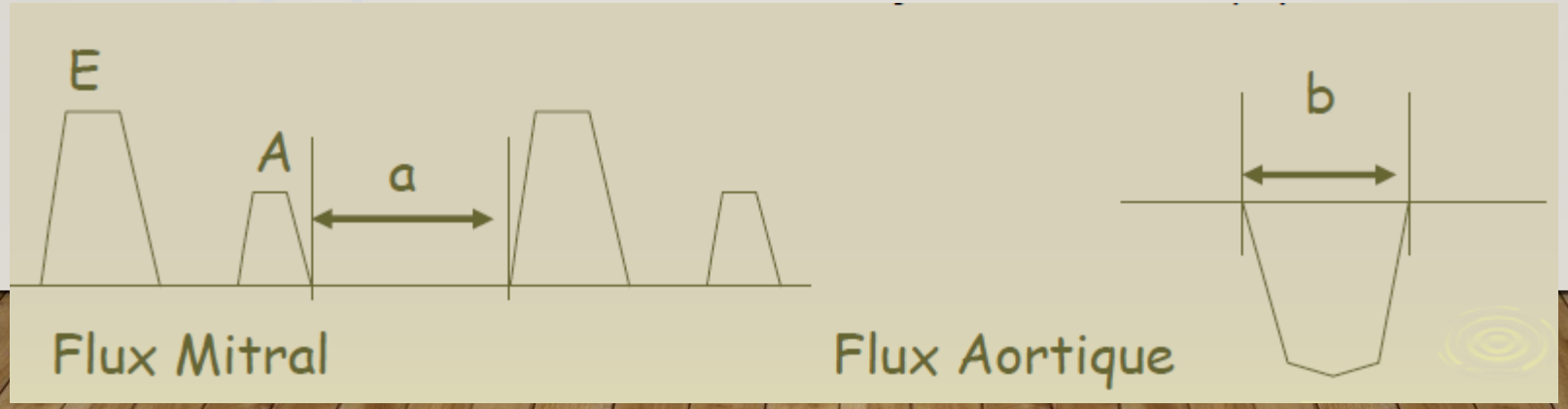

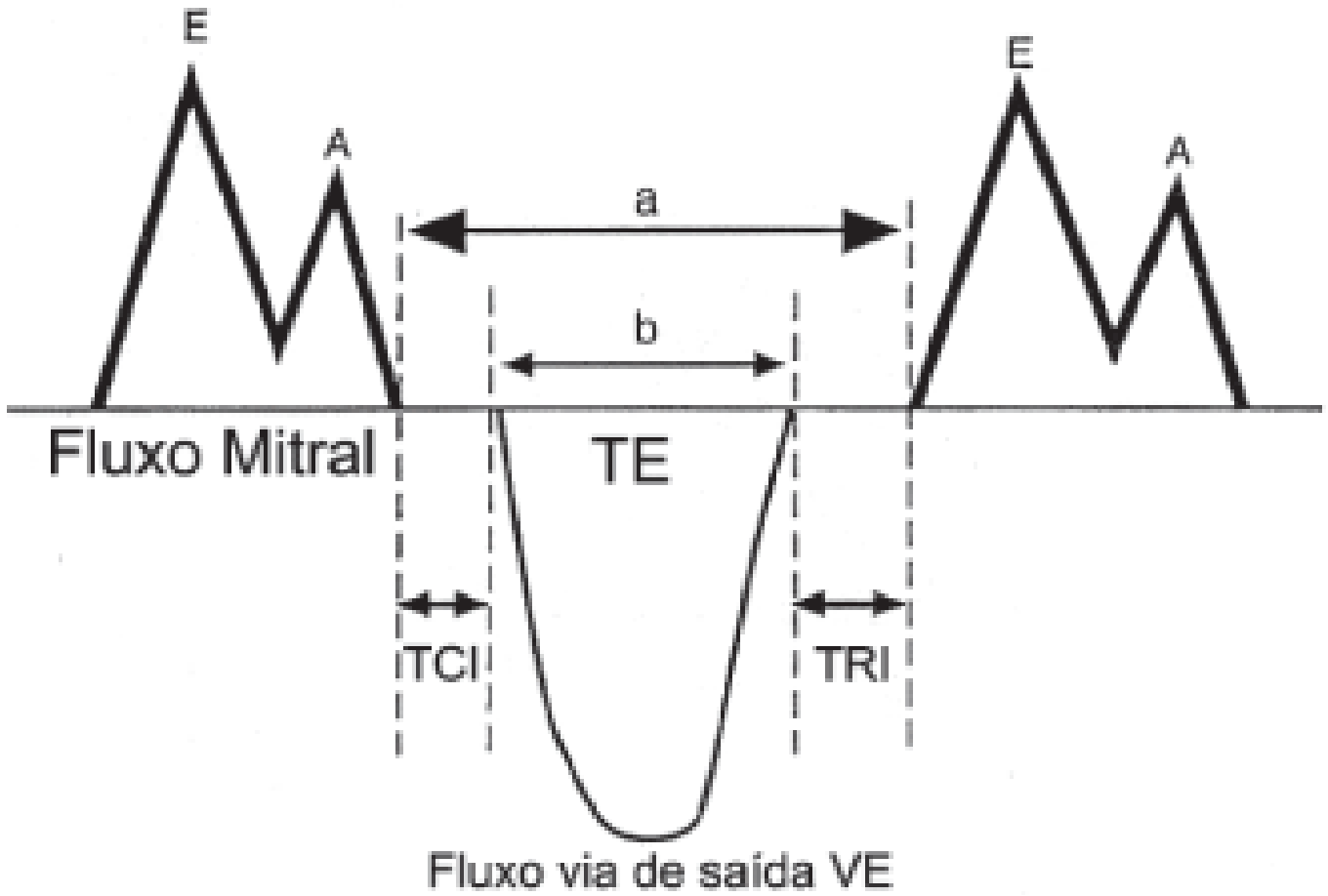

$$IDM = \frac{(TCI + TRI)}{TE} = \frac{a - b}{b}$$

INDEX DE TEI

5.

- Technique de mesure

Doppler pulsé mitral

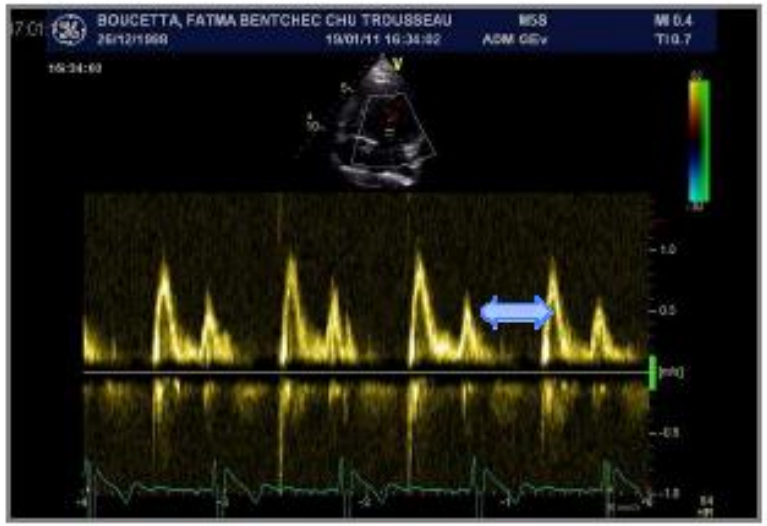

a = délai TRIV+ éjection aortique+ TCIV

Doppler pulsé sous-aortique

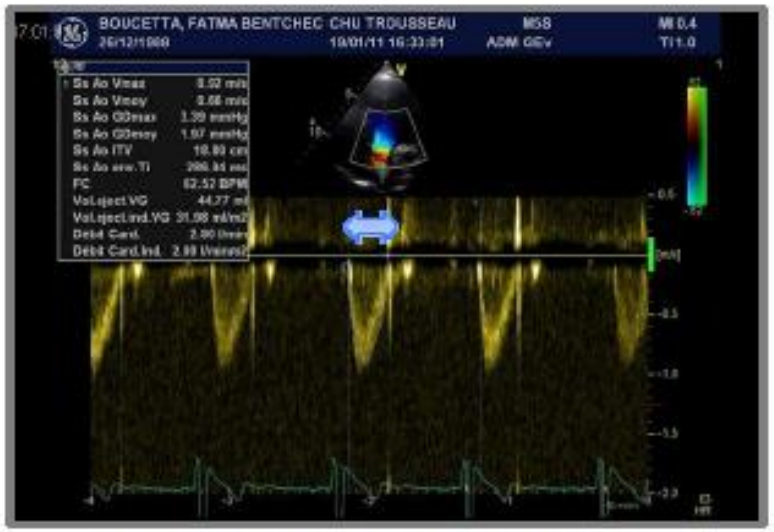

b = éjection aortique

Tei = (a-b)/b

Tei C et al. J Am Soc Echocardiogr. 1997;10:169-78

Index de Tei

54

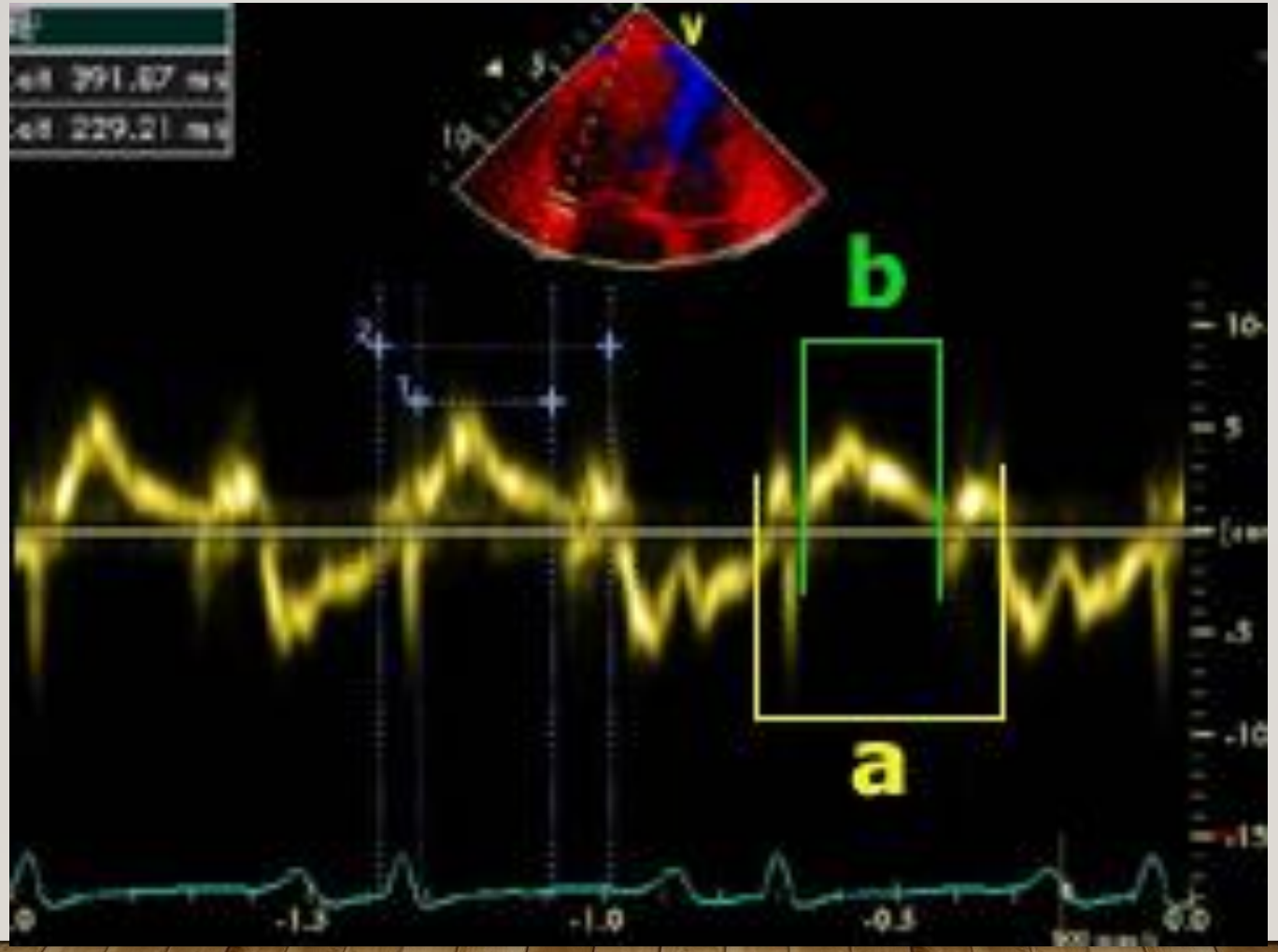

Doppler tissulaire myocardique (DTI): onde S

DOPPLER TISSULAIRE MYOCARDIQUE (DTI): ONDE S

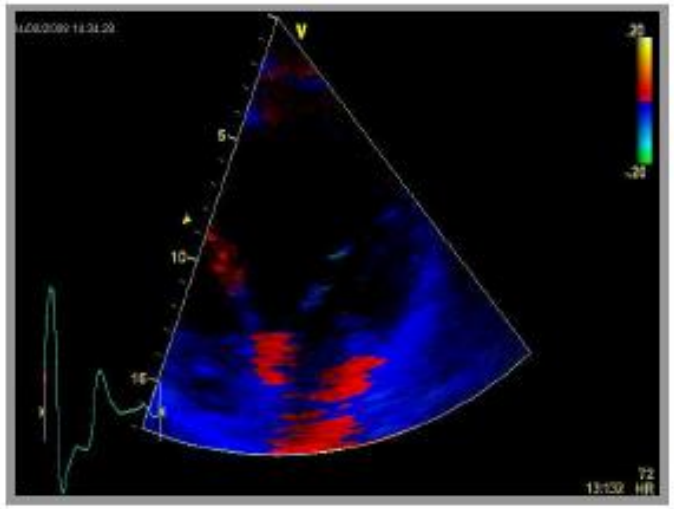

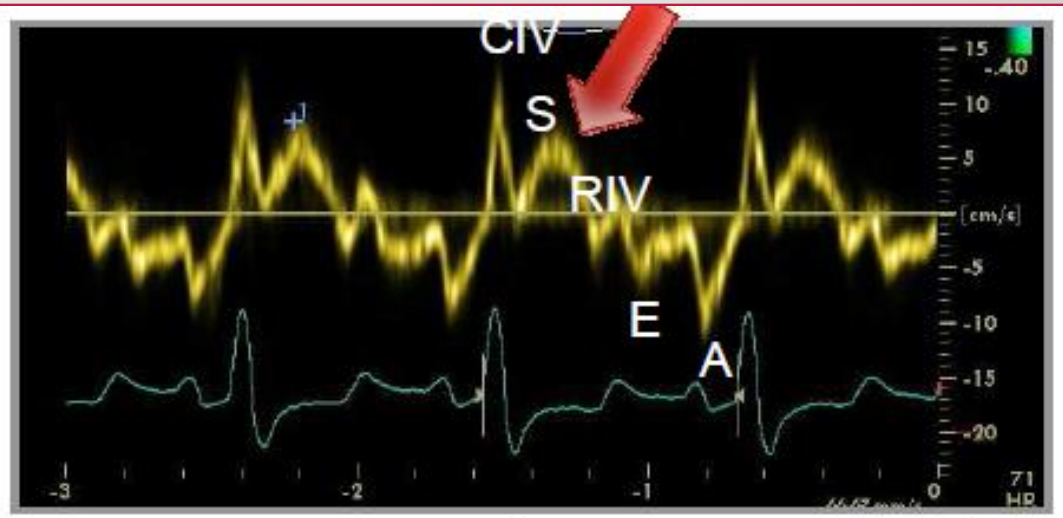

Onde S DTI pulsé anneau mitral latéral

Technique :

* vue apicale 4 cavités en doppler tissulaire
* Fenêtre étroite
* tir doppler pulsé à l'anneau
* spectre net

Fonction systolique VG

Vitesse de l'anneau mitral en systole (DTI)

Pour l'étude de la fonction globale VG, on peut utiliser le pic de l'onde S en DTI, en moyennant la mesure de 4 à 6 sites

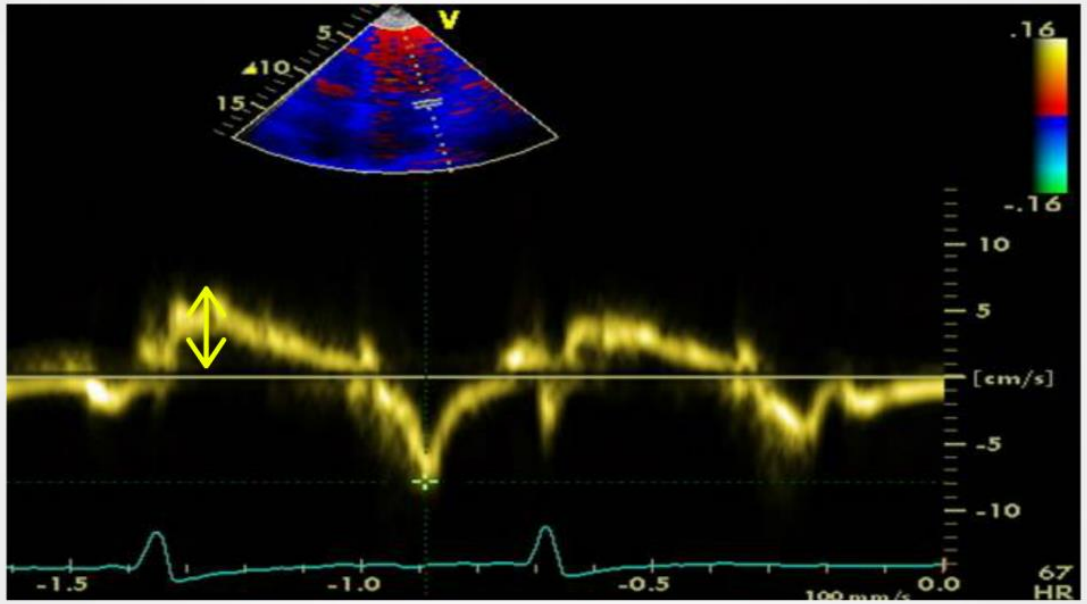

DTI pulsé moyenné sur 4 sites
S moyen < 8 cm/s en faveur d'une FEVG < 50%
(Se 90%, Sp 88%)

Valeurs normales onde S DTI pulsé selon le site de mesure :

site	normes (cm/s)
septum	9,5 ± 1,4
Paroi antérieure	10,2 ± 2,0
Paroi latérale	11,0 ± 1,9
Paroi inférieure	10,5 ± 1,4
moyenne	**10,3 ± 1,4**

...mais dépendent aussi de l'âge

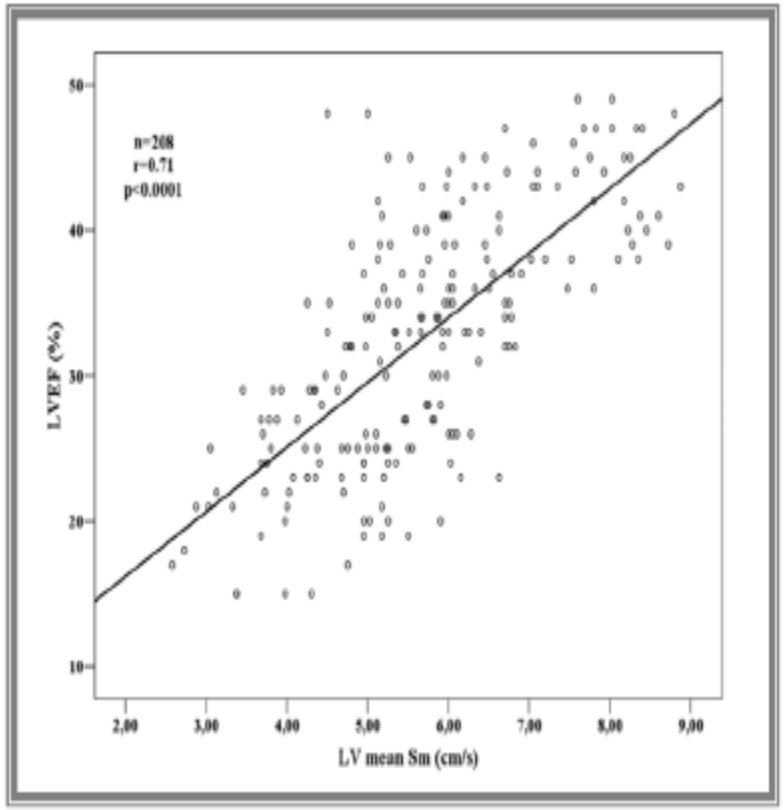

- S moyen < 8 cm/s prédit FEVG entre 30 et 49%

Se 86%; Sp 93%

- S moyen < 6 cm/s prédit FEVG < 30%

Se 92%; Sp 84%

Duzenli. Echocardiography 2008;25:856.

EVALUATION DE LA FONCTION SYSTOLIQUE SEGMENTAIRE DU VG

SICARD AFRICARDIO 2019

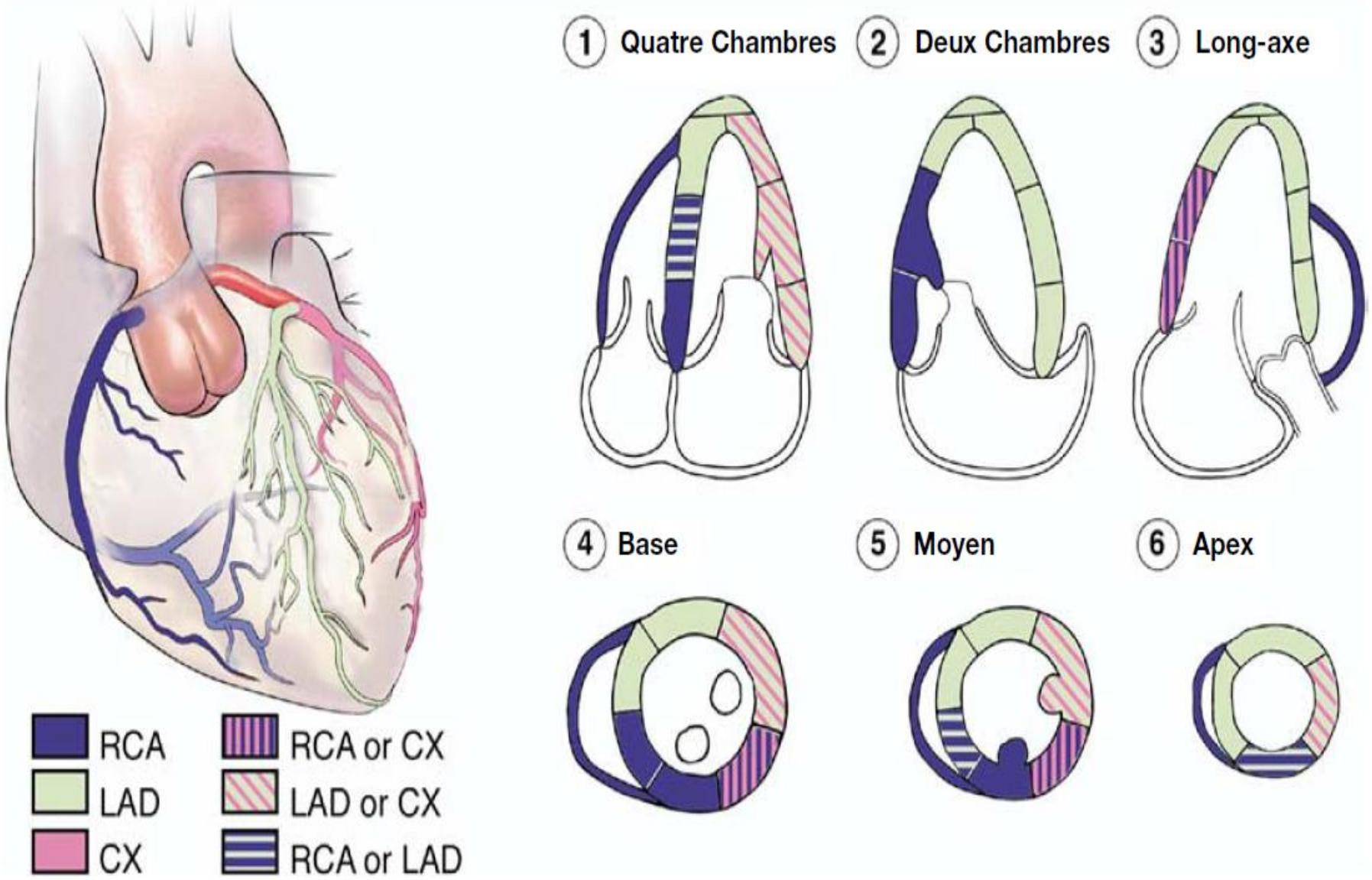
1 Quatre Chambres
2 Deux Chambres
3 Long-axe
4 Base
5 Moyen
6 Apex
RCA
LAD
CX
RCA or CX
LAD or CX
RCA or LAD

SEGMENTATION: TERRITOIRES VASCULAIRE

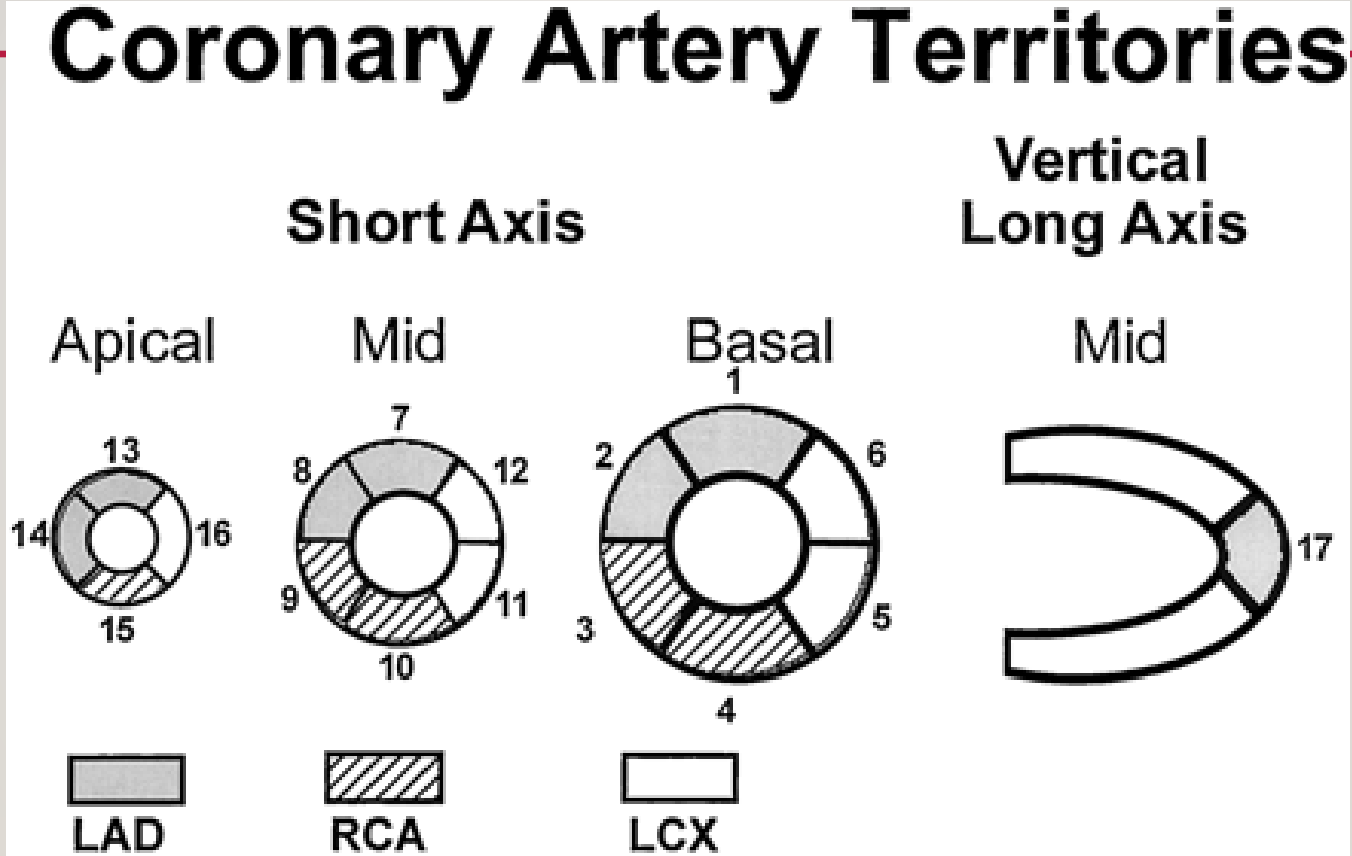

Cerquiera Circulation 2002, 105: 539 -542

Segmentation: territoires vasculaire

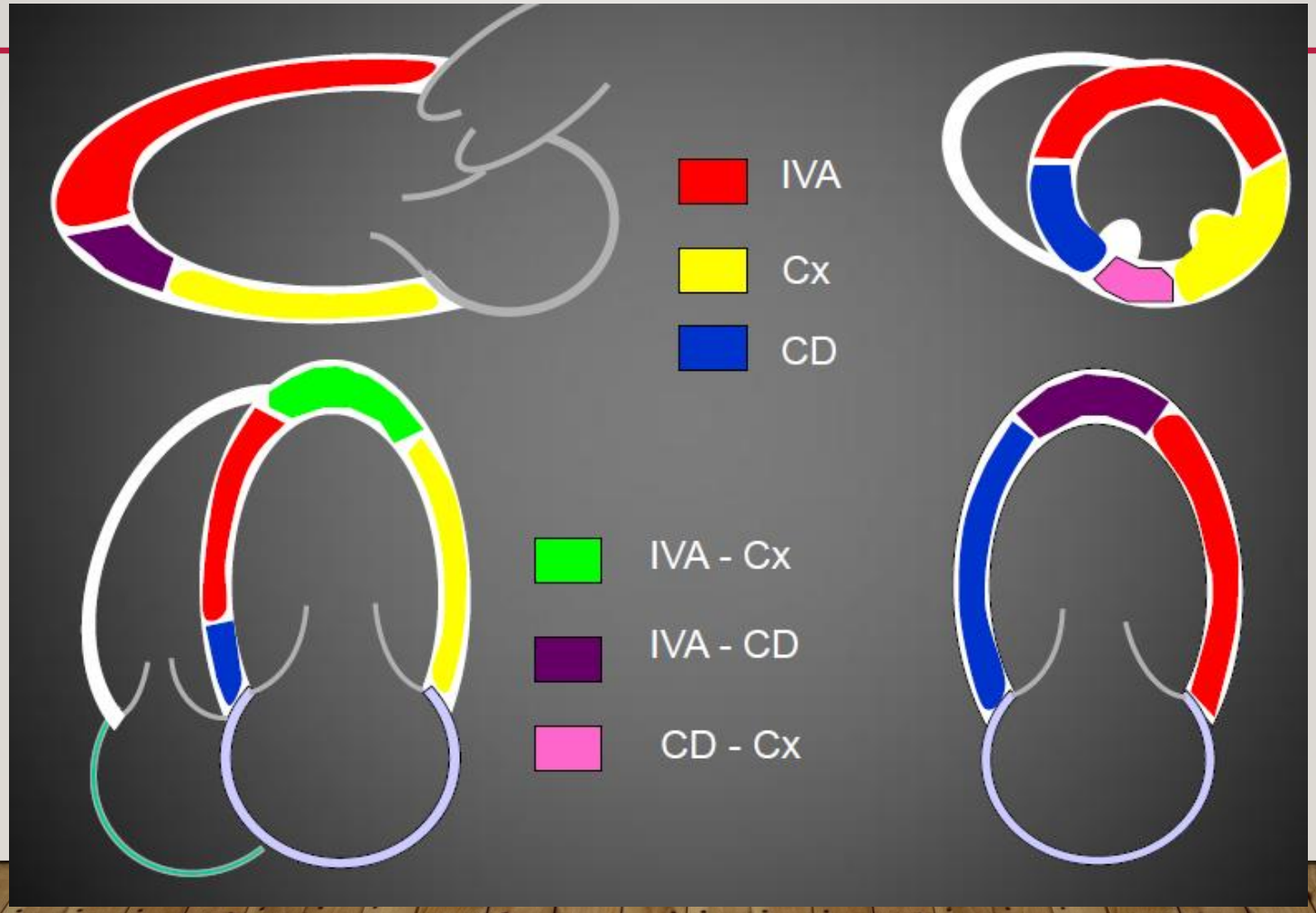

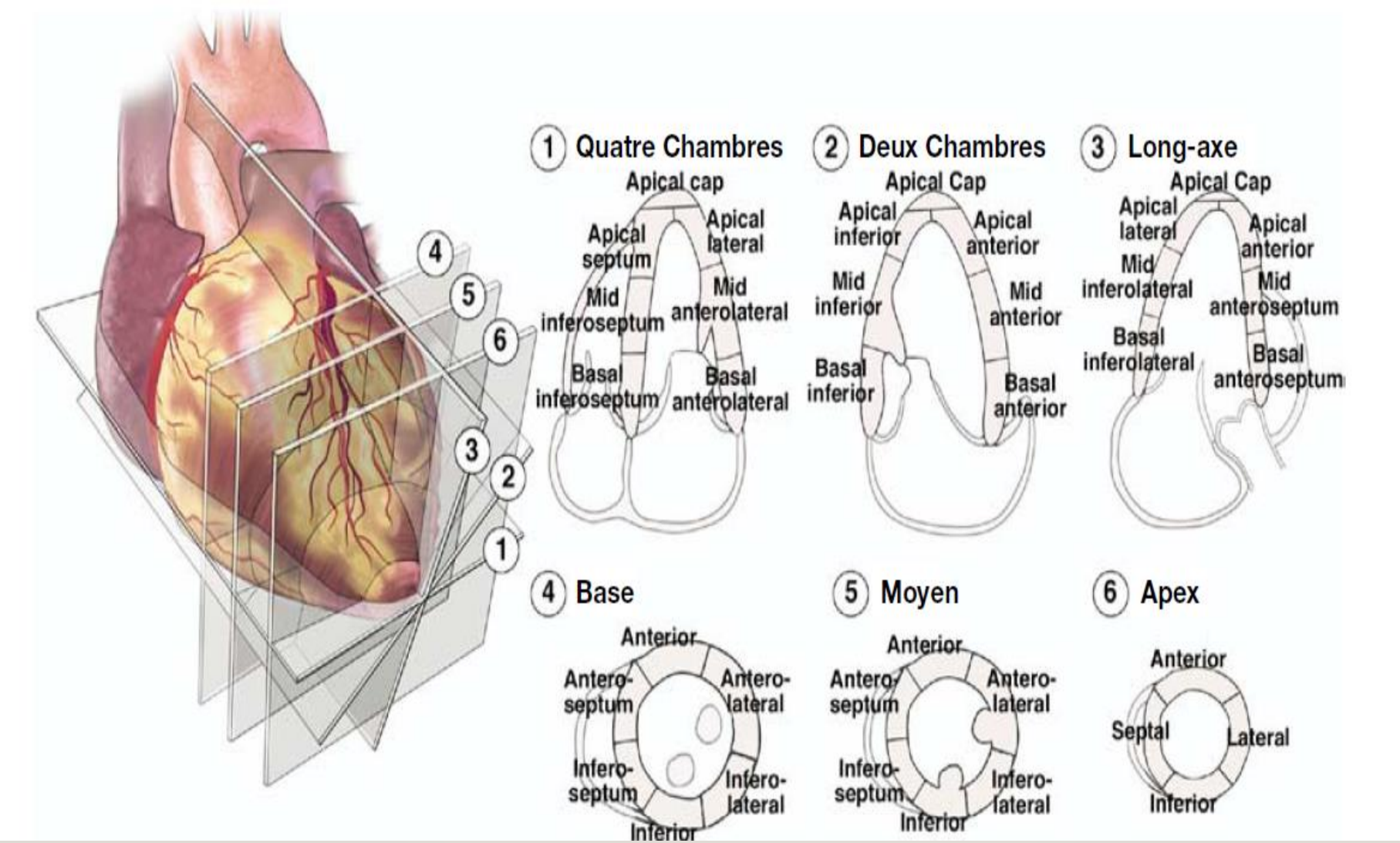
1 Quatre Chambres
Apical cap
Apical septum
Apical lateral
Mid inferoseptum
Mid anterolateral
Basal inferoseptum
Basal anterolateral
2 Deux Chambres
Apical Cap
Apical inferior
Apical anterior
Mid inferior
Mid anterior
Basal inferior
Basal anterior
3 Long-axe
Apical Cap
Apical lateral
Apical anterior
Mid inferolateral
Mid anteroseptum
Basal inferolateral
Basal anteroseptum
4 Base
Anterior
Antero-septum
Antero-lateral
Infero-septum
Infero-lateral
Inferior
5 Moyen
Anterior
Antero-septum
Antero-lateral
Infero-septum
Infero-lateral
Inferior
6 Apex
Anterior
Septal
Lateral
Inferior
1
2
3
4
5
6

SEGMENTATION VENTRICULAIRE

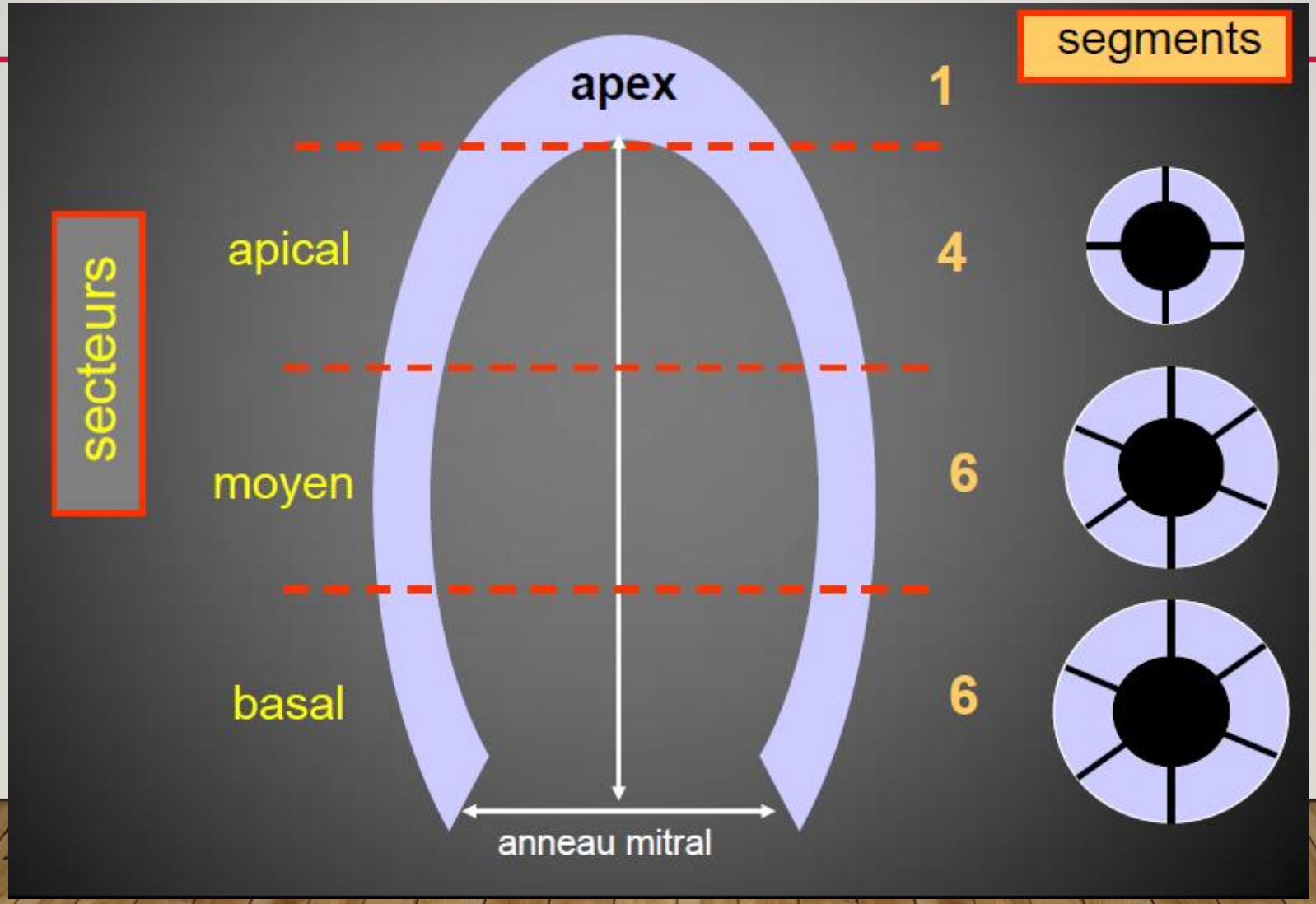

SEGMENTATION PARIÉTALE

secteurs

basal	moyen	apical	
1 antérieur	7 antérieur	13 antérieur	
2 antéroseptal	8 antéroseptal	14 septal	
3 inféroseptal	9 inféroseptal		17 apex
4 inférieur	10 inférieur	15 inférieur	
5 inférolatéral	11 inférolatéral		
6 antérolatéral	12 antérolatéral	16 latéral	

Left Ventricular Segmentation

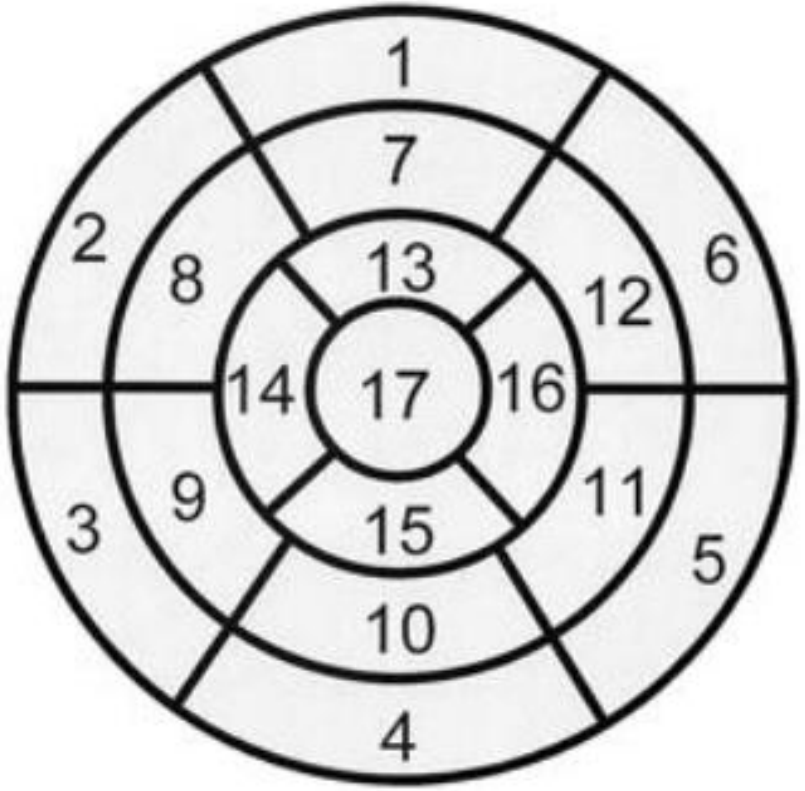

1. basal anterior
2. basal anteroseptal
3. basal inferoseptal
4. basal inferior
5. basal inferolateral
6. basal anterolateral
7. mid anterior
8. mid anteroseptal
9. mid inferoseptal
10. mid inferior
11. mid inferolateral
12. mid anterolateral
13. apical anterior
14. apical septal
15. apical inferior
16. apical lateral
17. apex

Segmentation myocardique

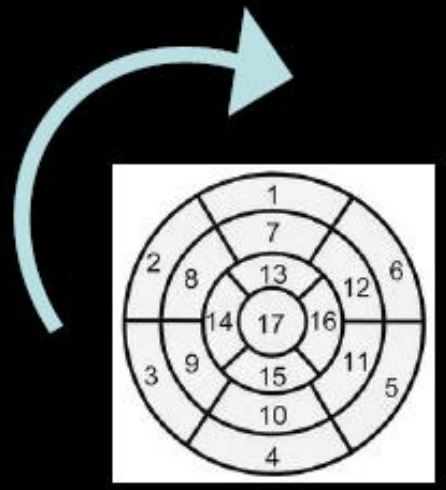

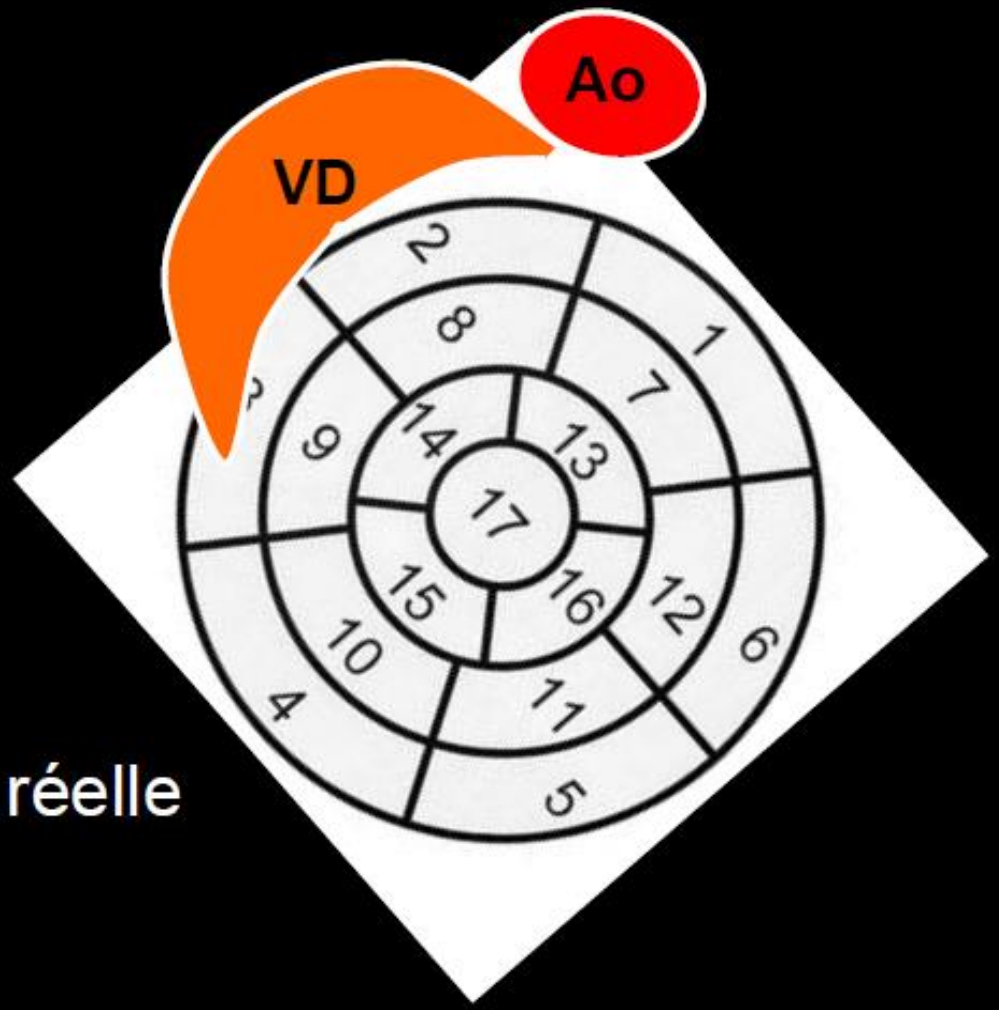

orientation réelle

INCIDENCE PARASTERNALE GRAND AXE

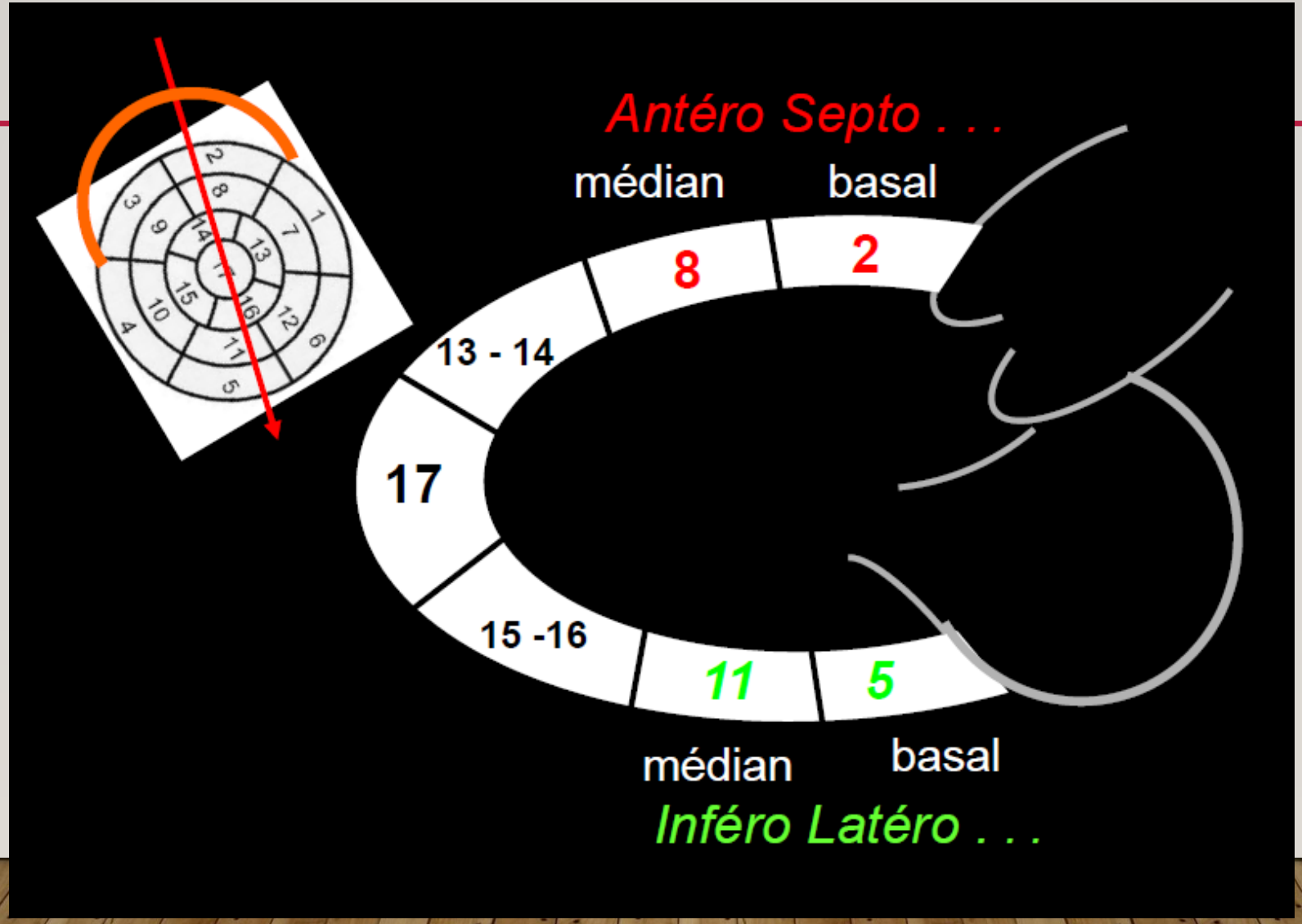

INCIDENCE PARASTERNALE GRAND AXE

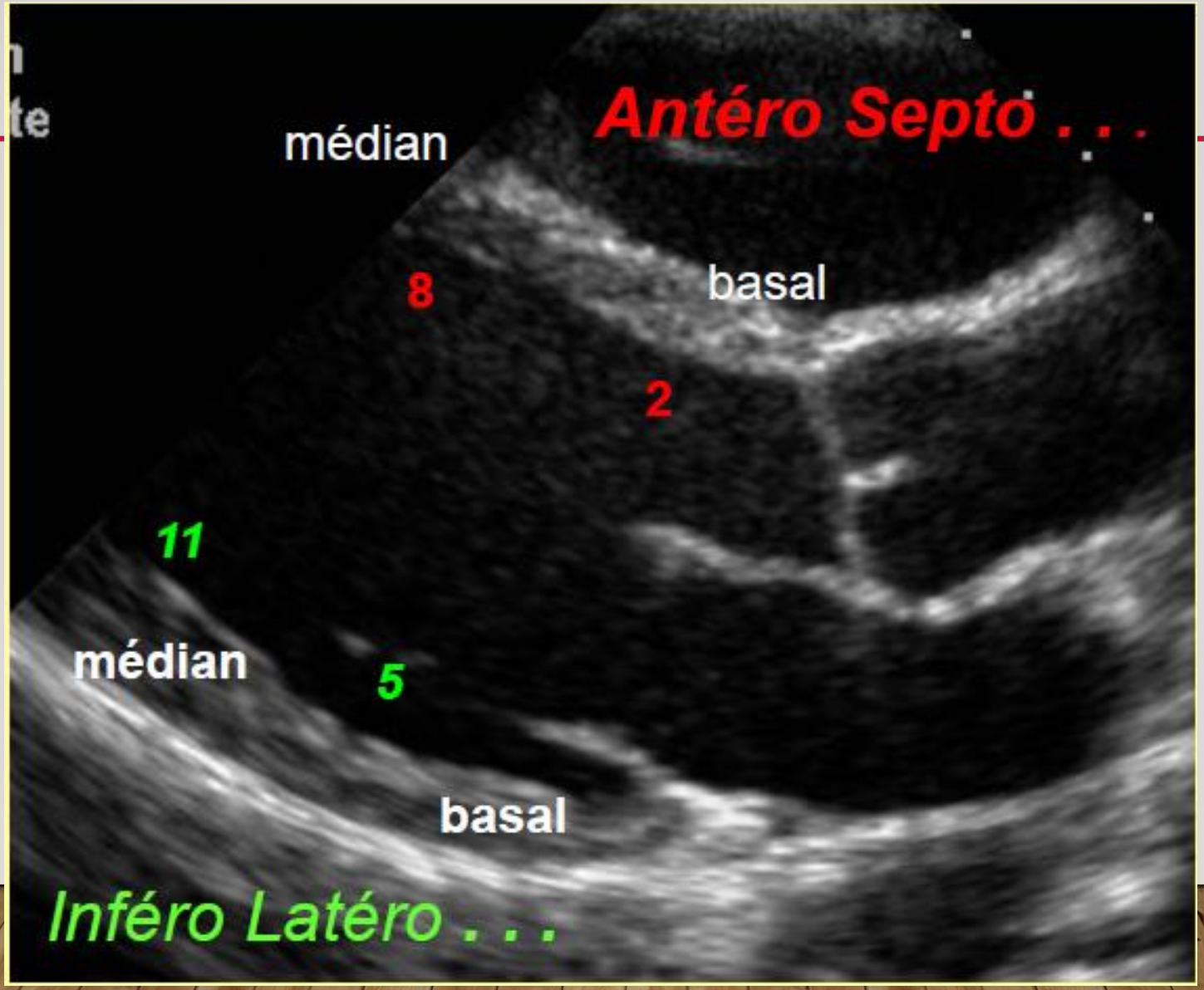

Incidence parasternale petit axe

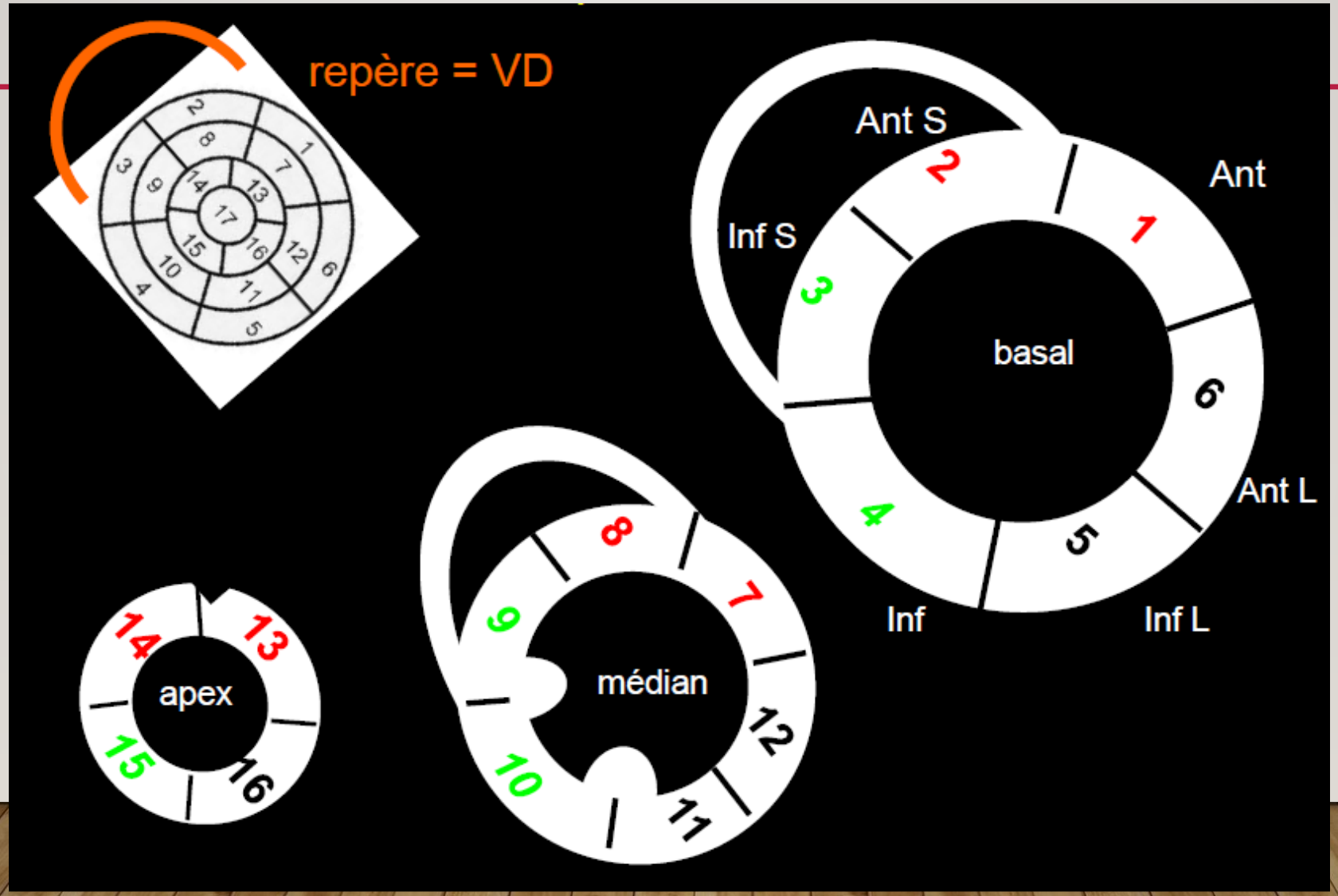

73 INCIDENCE PARASTERNALE PETIT AXE

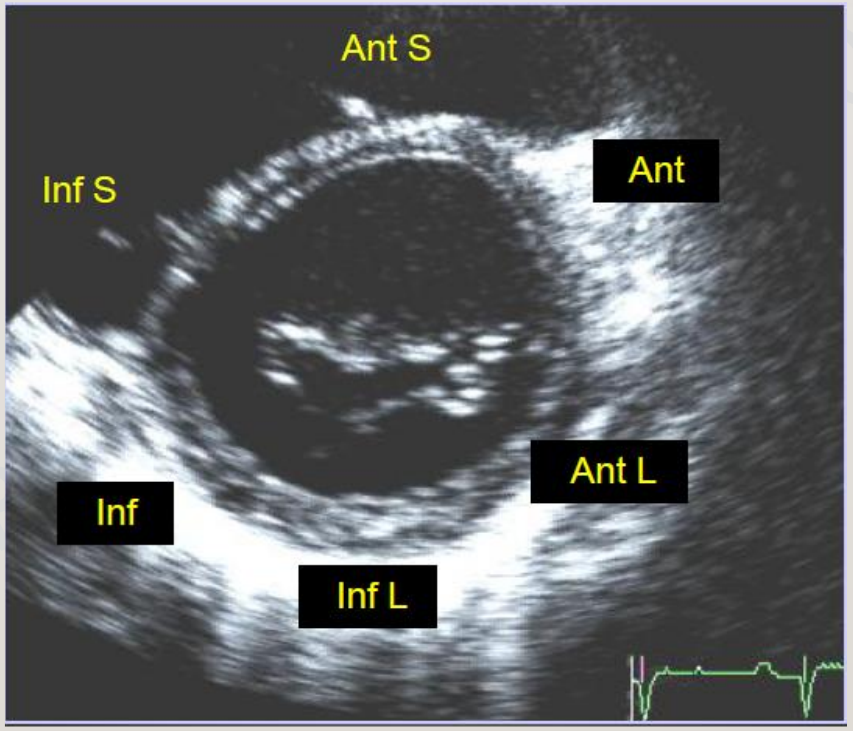

Incidence apicale 4 cavités

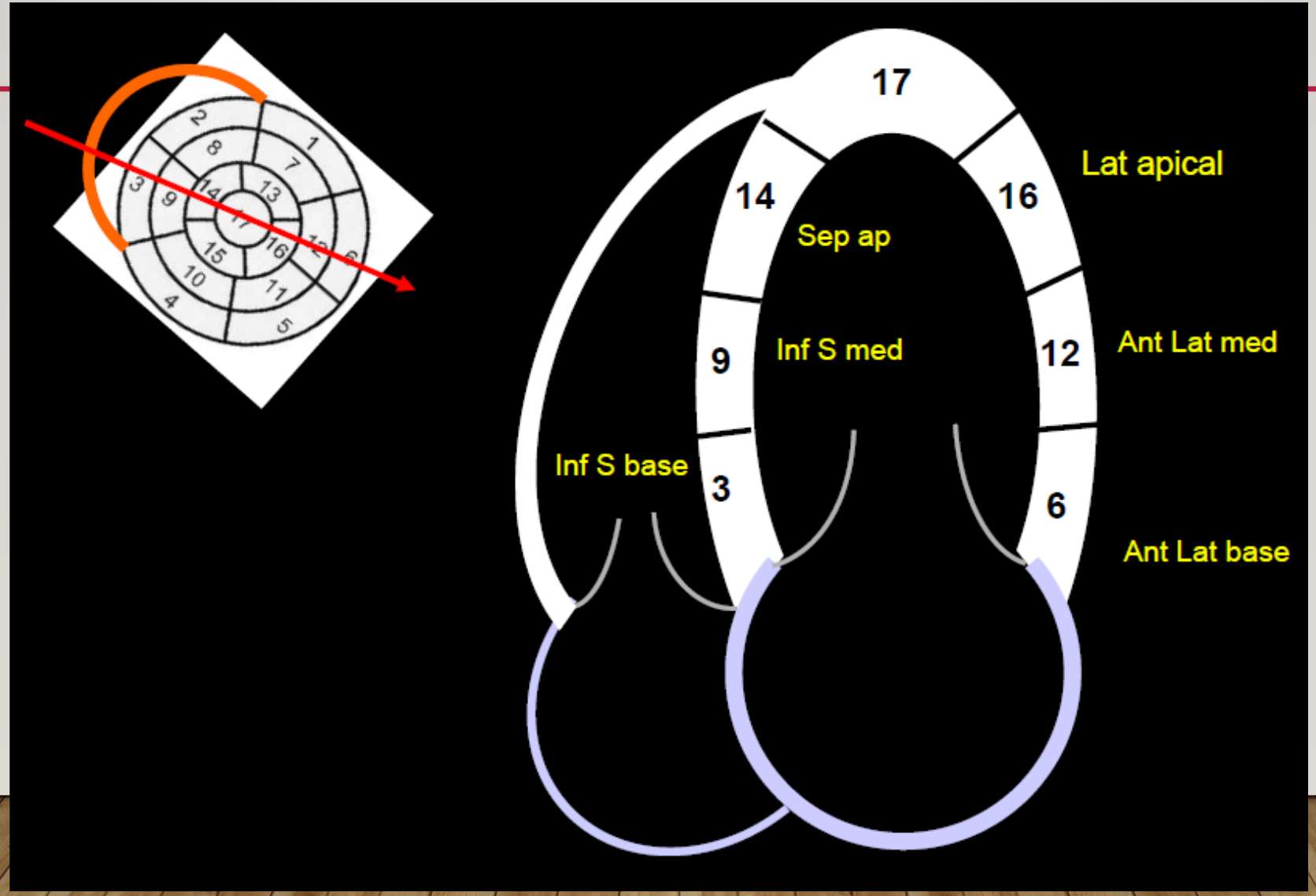

Incidence apicale 4 cavités

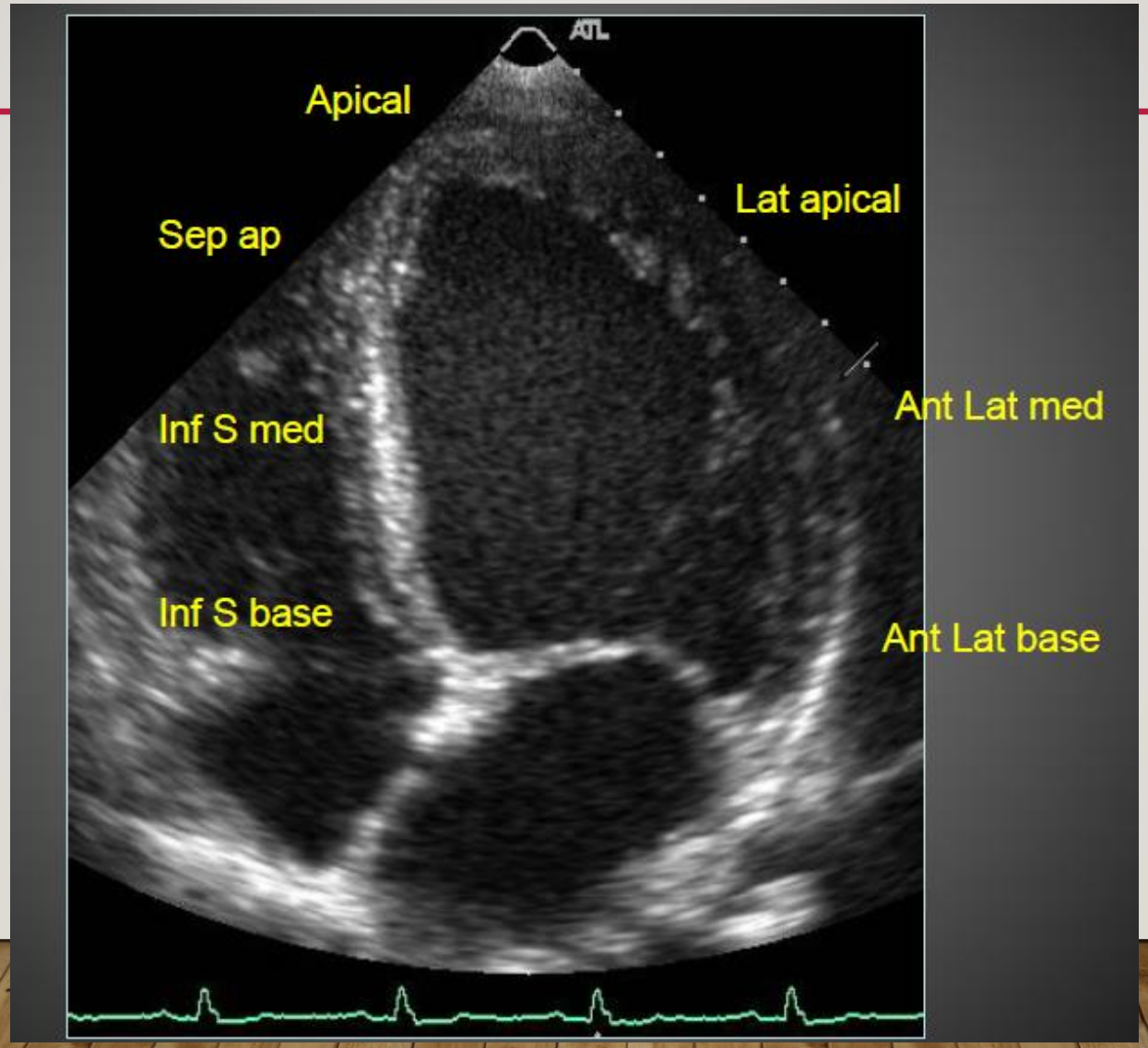

INCIDENCE 2 CAVITÉS

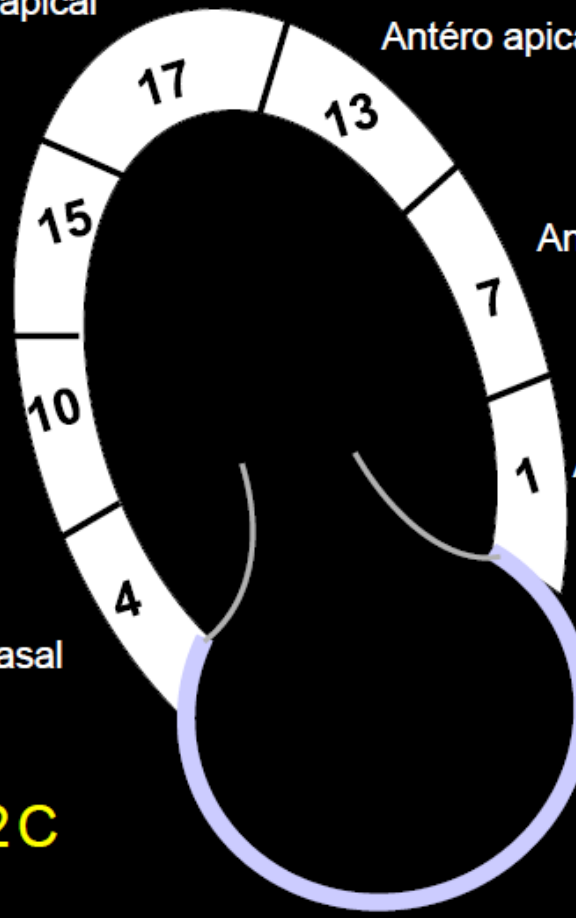

incidence apicale 2C

Incidence 2 cavités

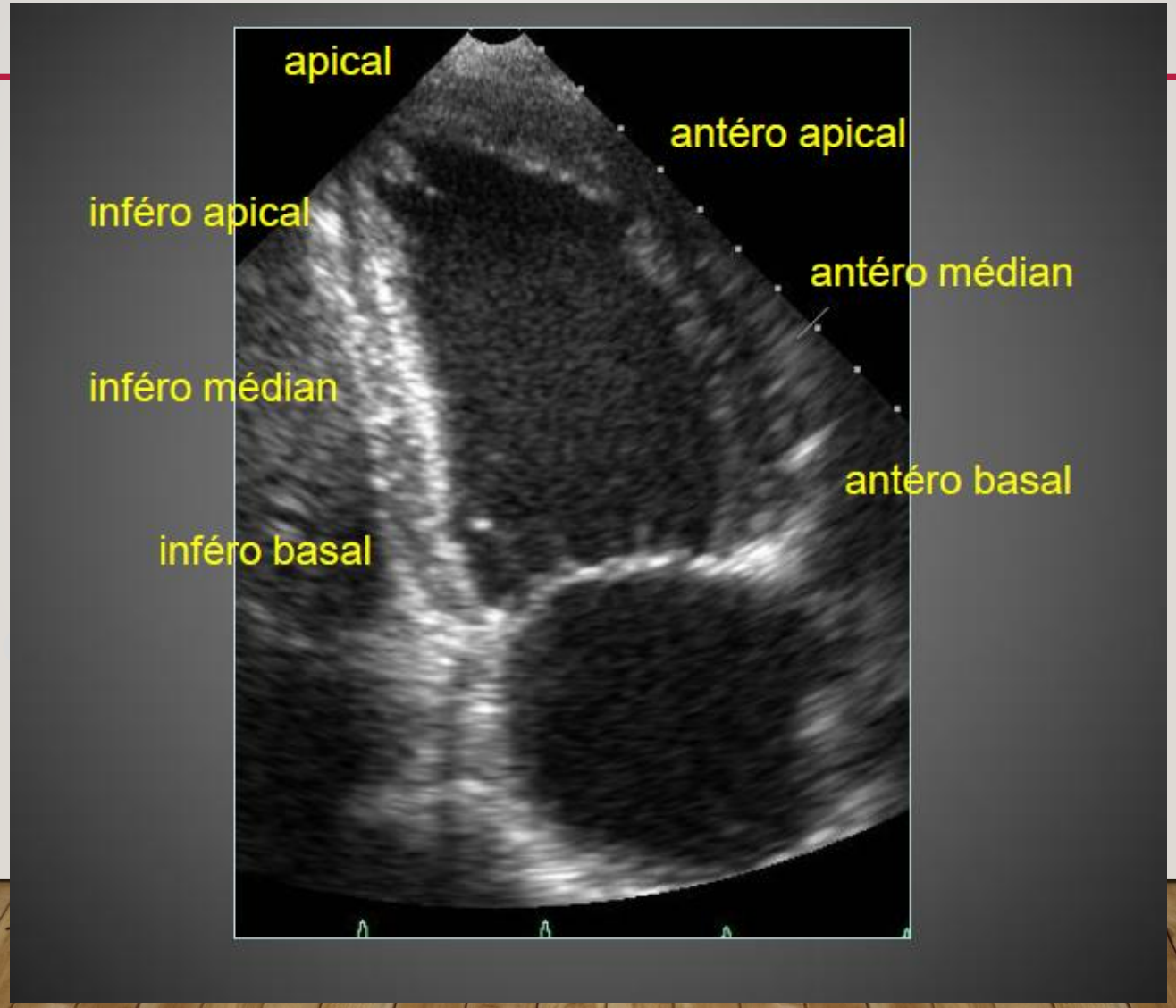

INCIDENCE 3 CAVITÉS

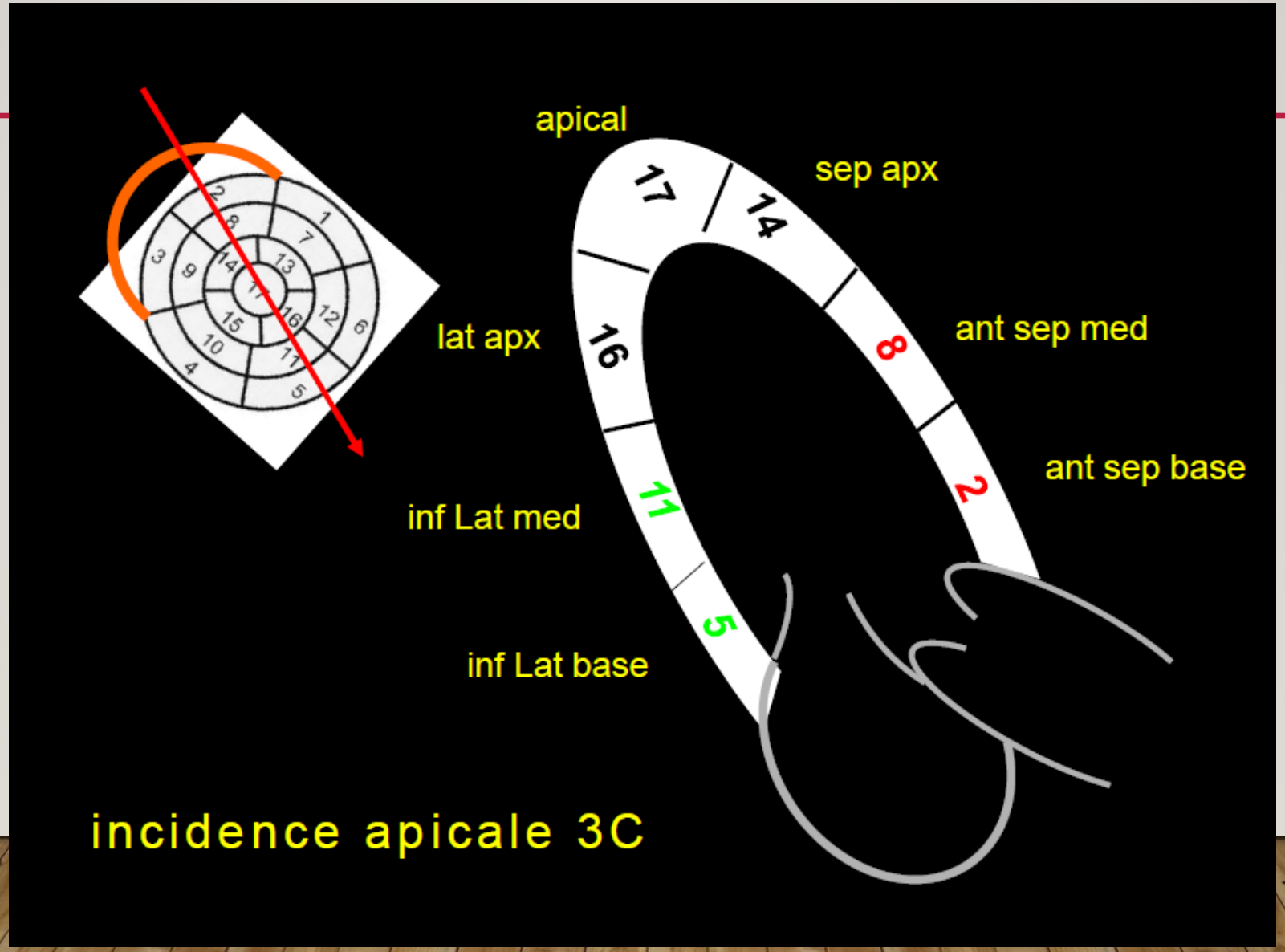

INCIDENCE 3 CAVITÉS

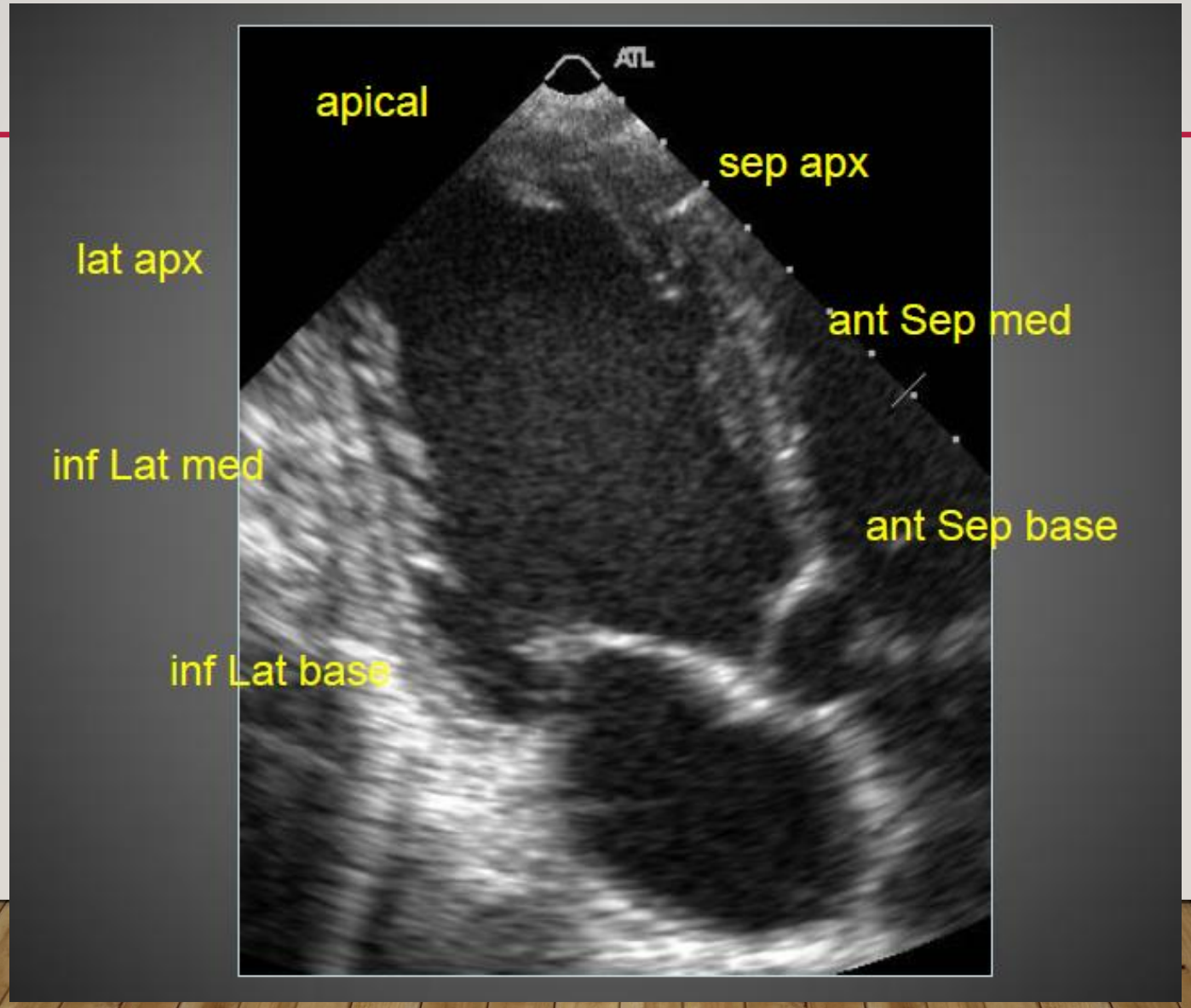

CONTRACTION MYOCARDIQUE «CINÉTIQUE»

- **Normokinétique** : contraction normale jugée sur le degré d'épaississement de la paroi.
- **Hypokinétique** : épaississement diminué mais conservé
- **Akinétique** : pas d'épaississement
- **Dyskinétique** : segment refoulé vers l'extérieur au cours de la systole (anévrysme le plus souvent)

SFCARD AFRICARDIO 2019

CONTRACTILITÉ SEGMENTAIRE: CLASSIFICATION

Grade	Score	Déplacement	Épaississement
Normal	1	5 mm	50%
Hypokinésie	2	2 à 5 mm	<30%
Akinésie	3	0 ou minime	<10%
Dyskinésie	4	Paradoxal	amincissement

CONTRACTILITÉ SEGMENTAIRE

Déplacement de l'endocarde + épaississement pariétal

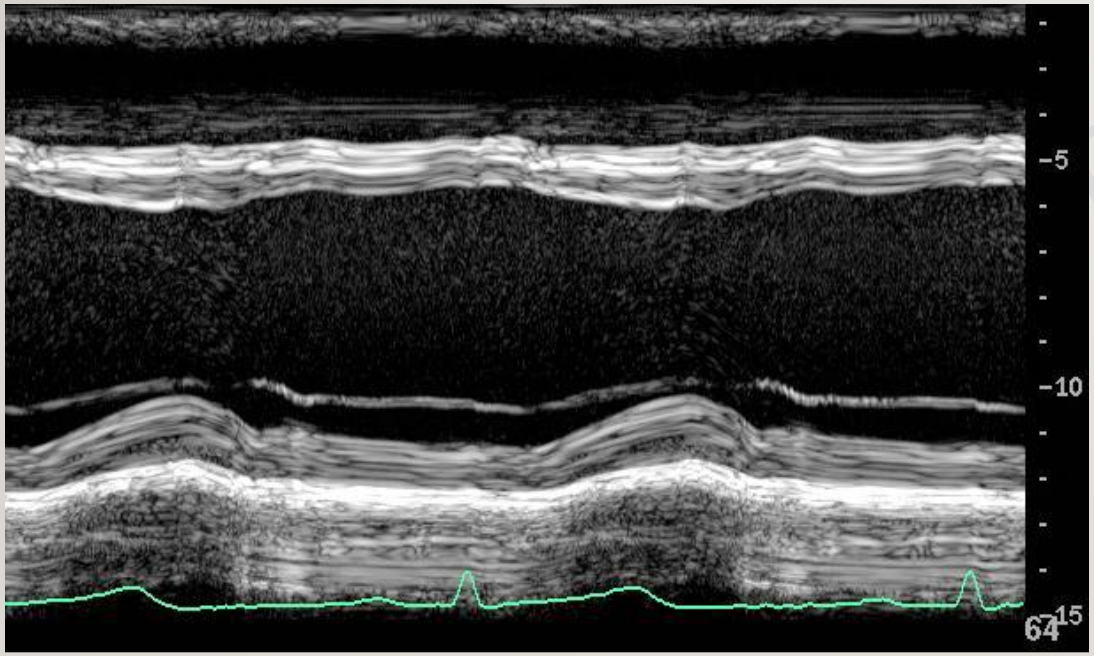

DIO 2019

Variations physiologiques

	Septum	Paroi libre
Déplacement	7 mm	12 mm
Épaississement	45%	55%

Cinétique pariétale TM

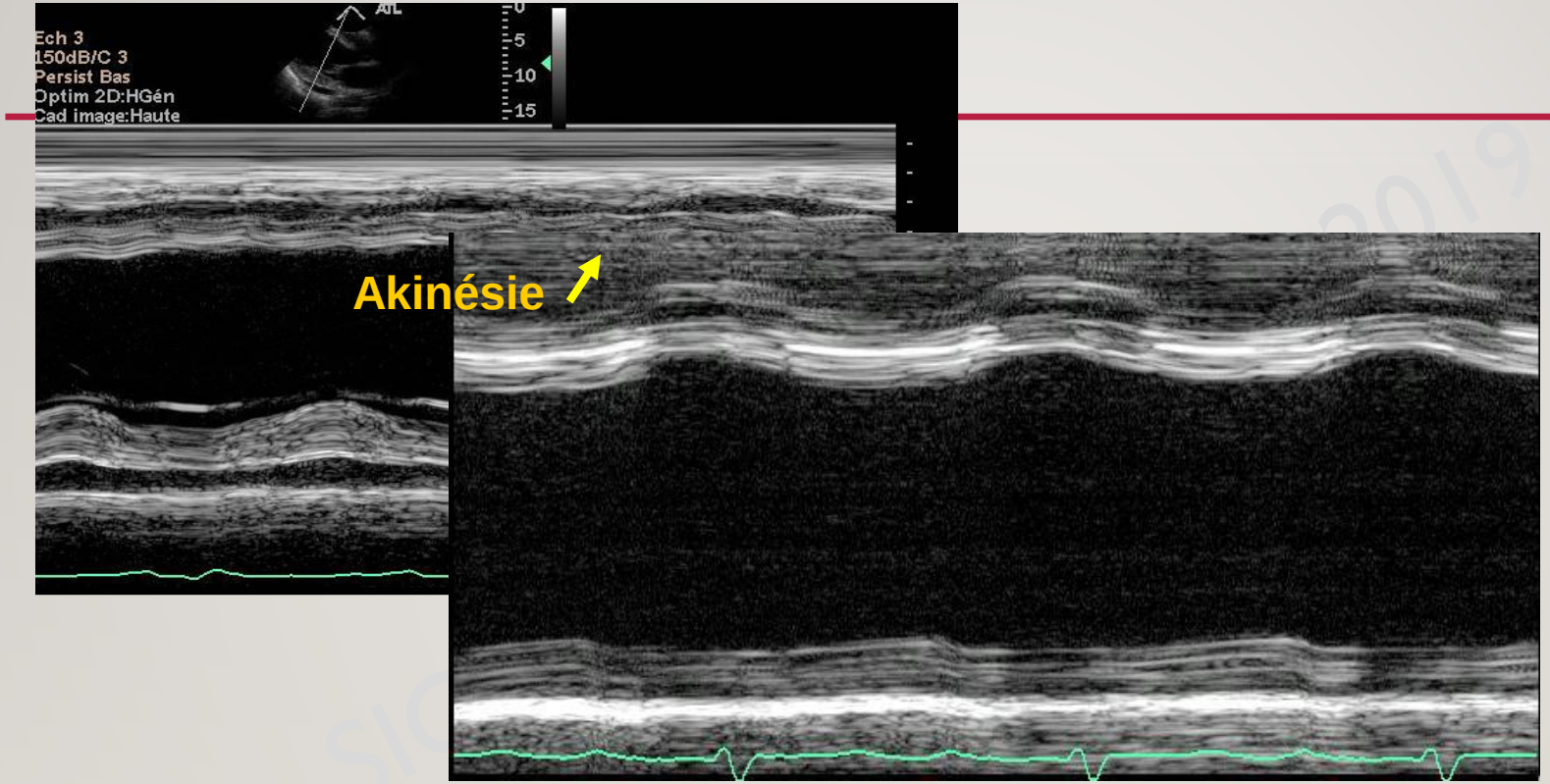

Akinésie

CINÉTIQUE SEGMENTAIRE: INTERPRÉTATION (BBG)

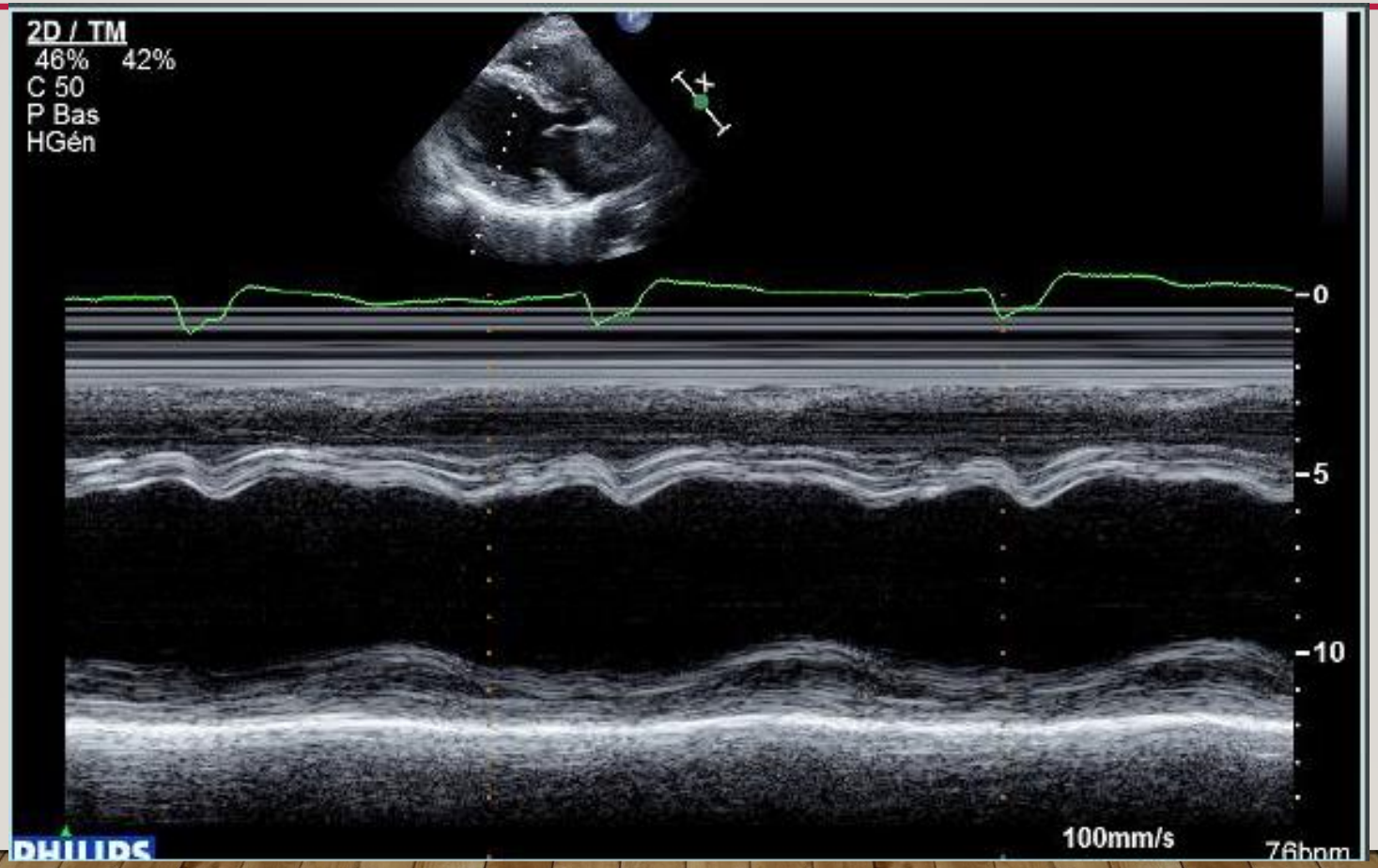

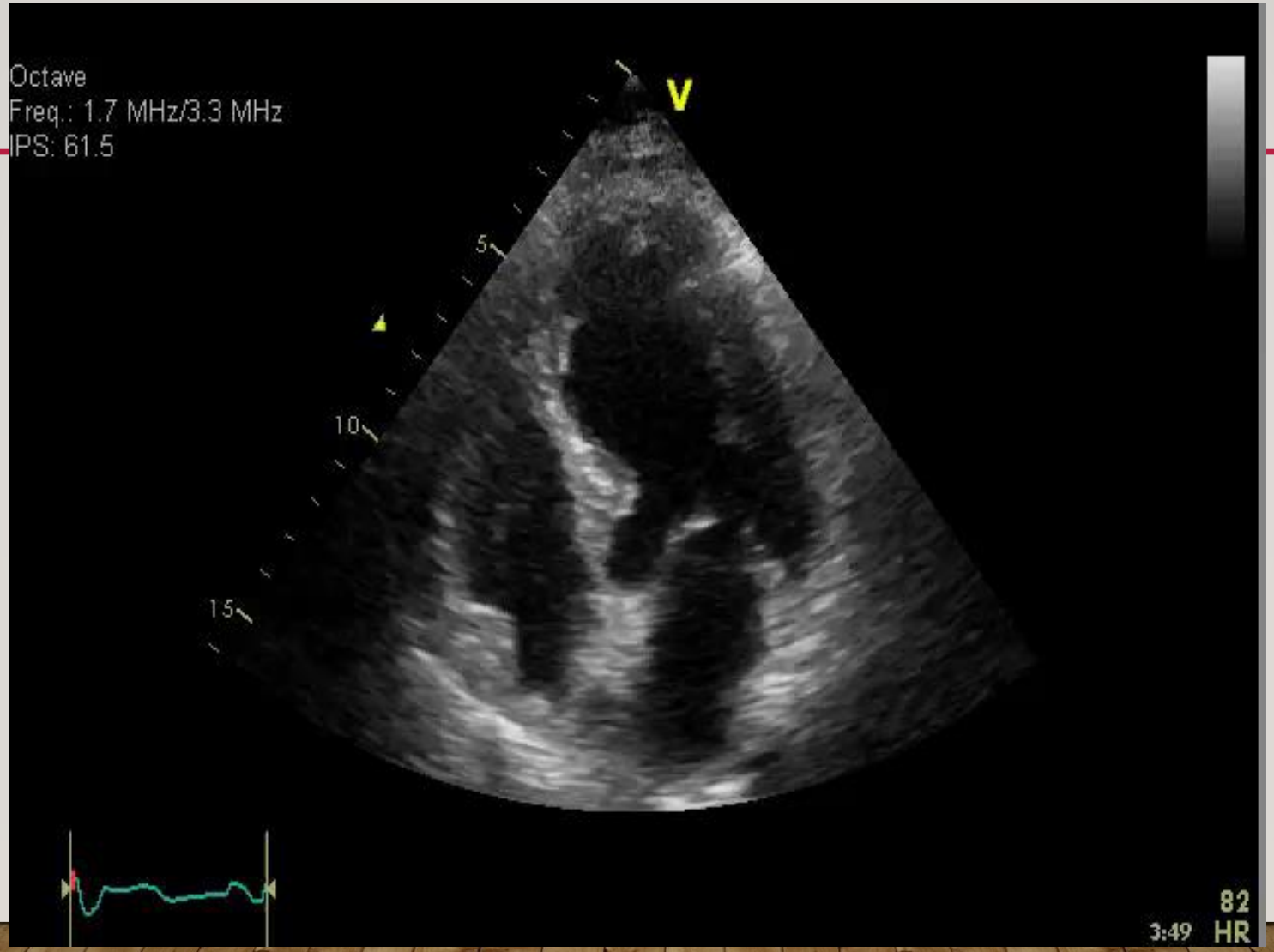
Octave
Freq.: 1.7 MHz/3.3 MHz
IPS: 61.5
V
5
10
15
82
3:49 HR

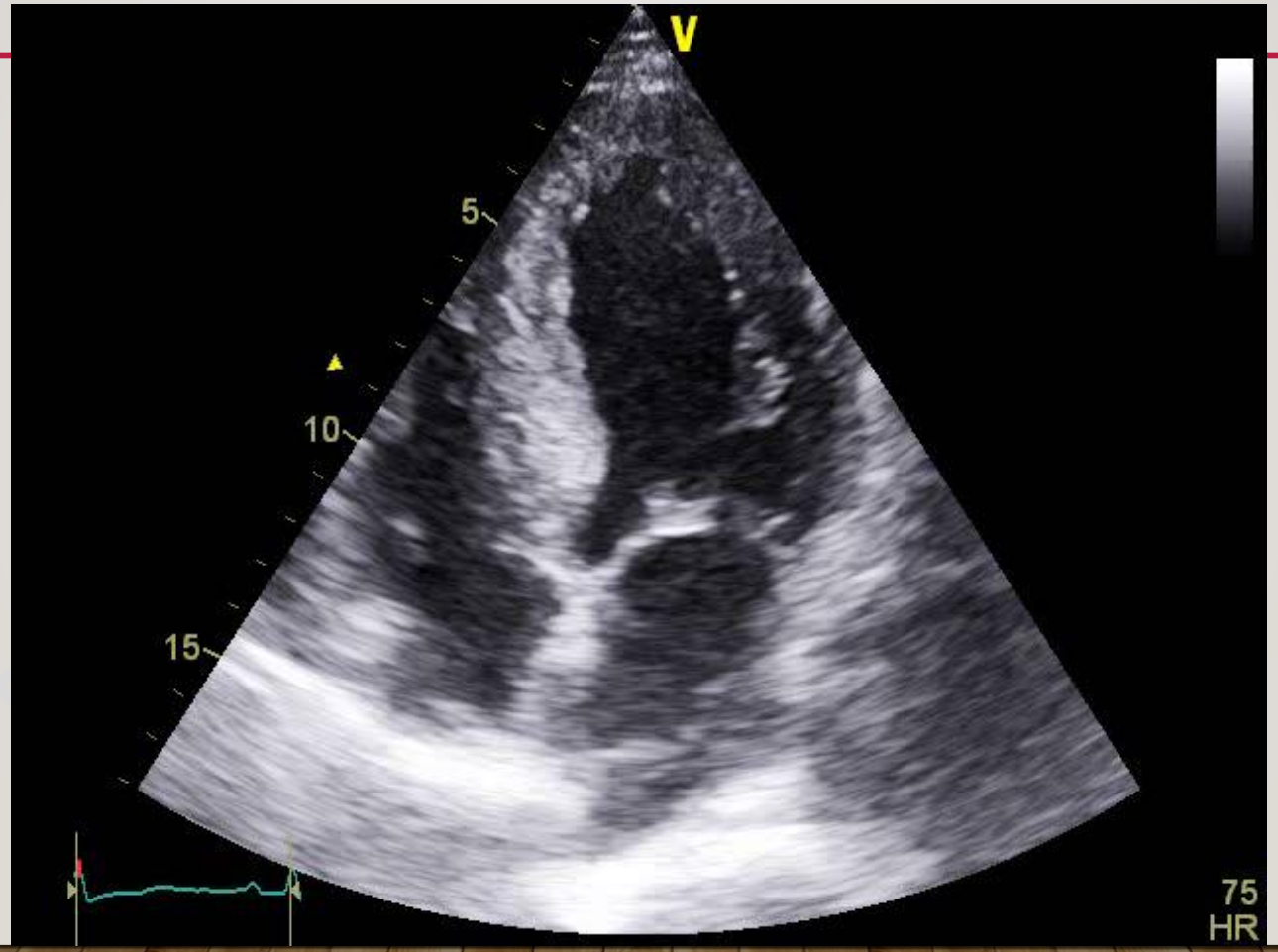
V
5
10
15
75
HR

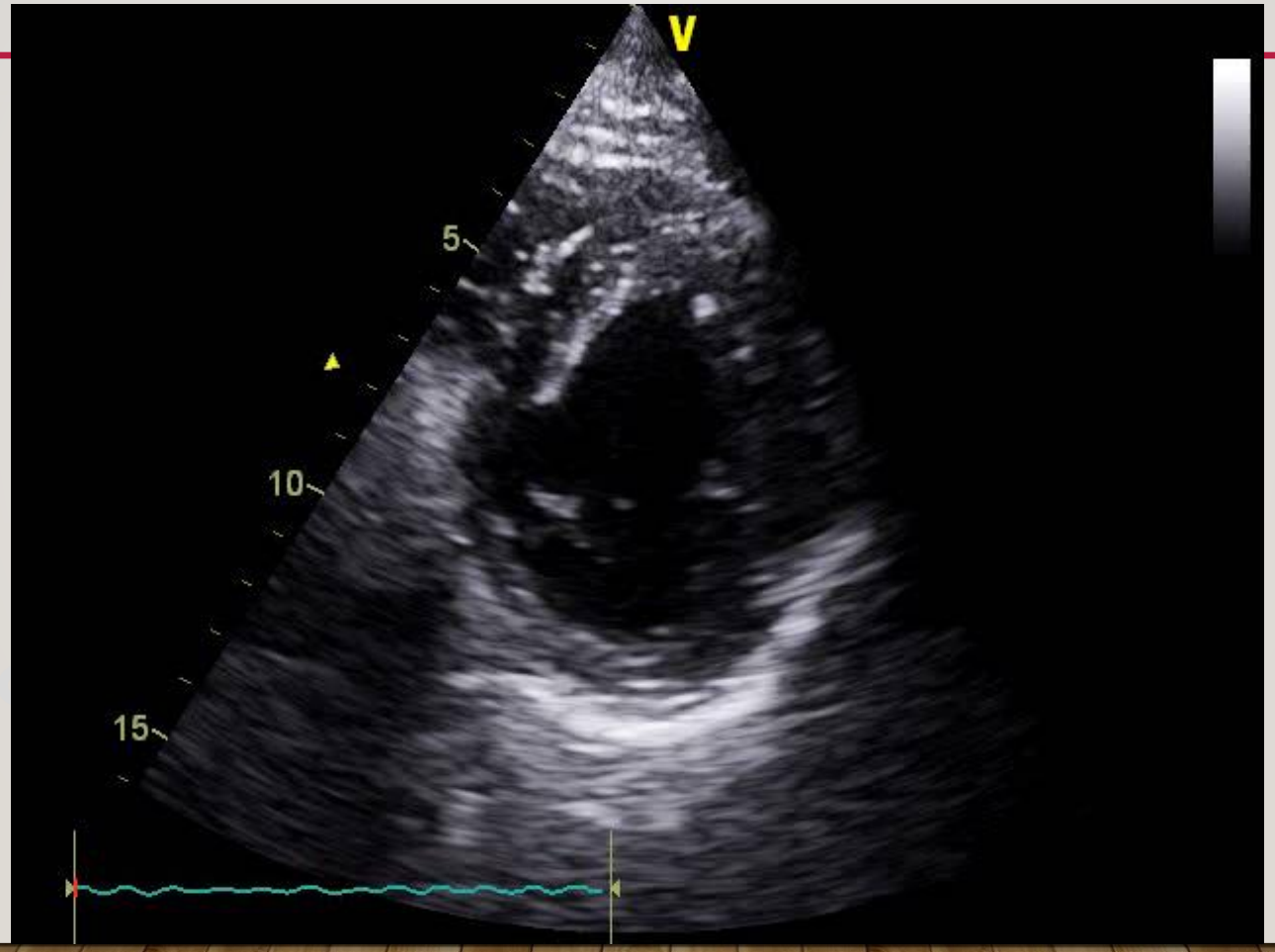
V
5
10
15

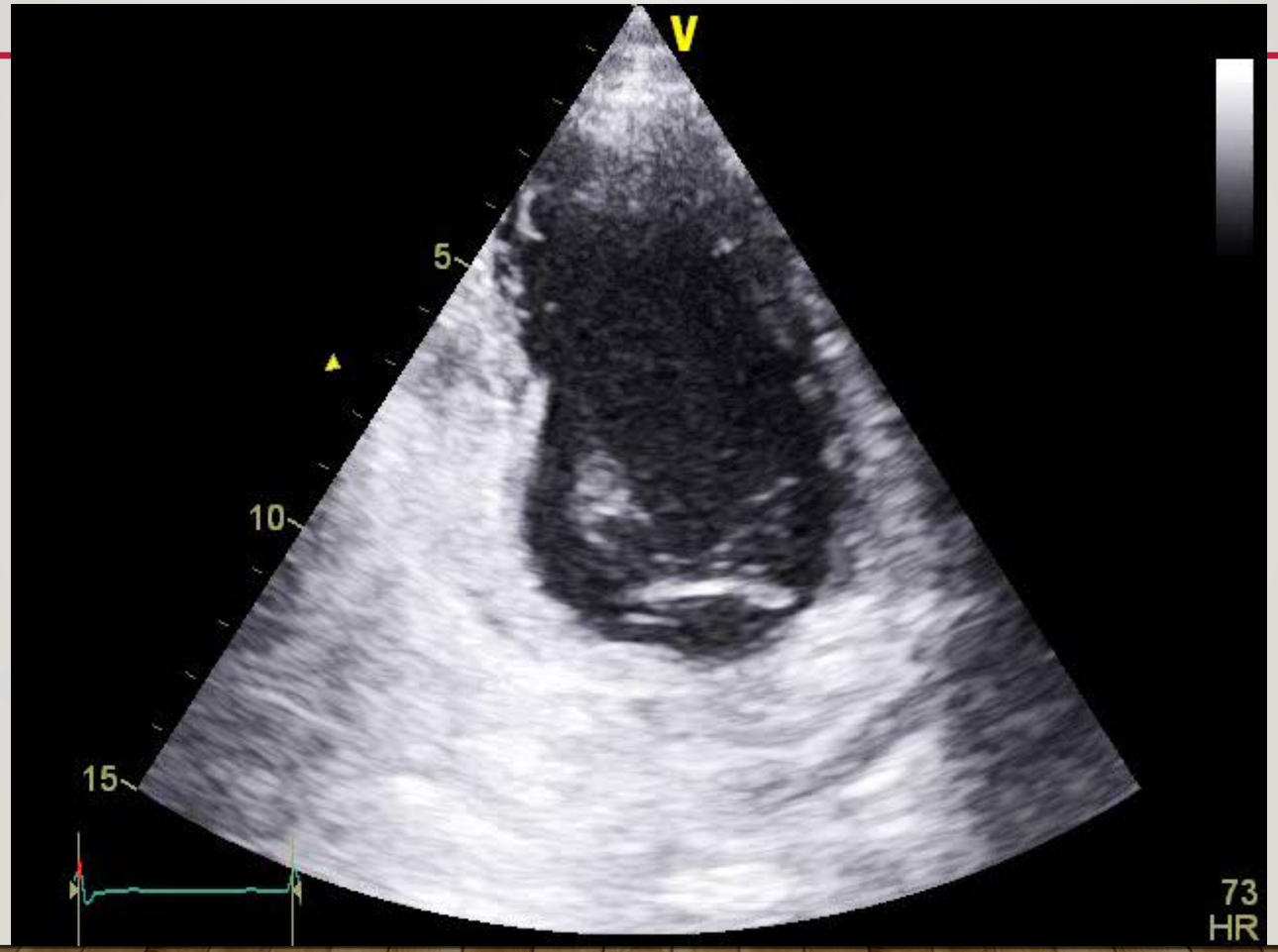
V
5
10
15
73
HR

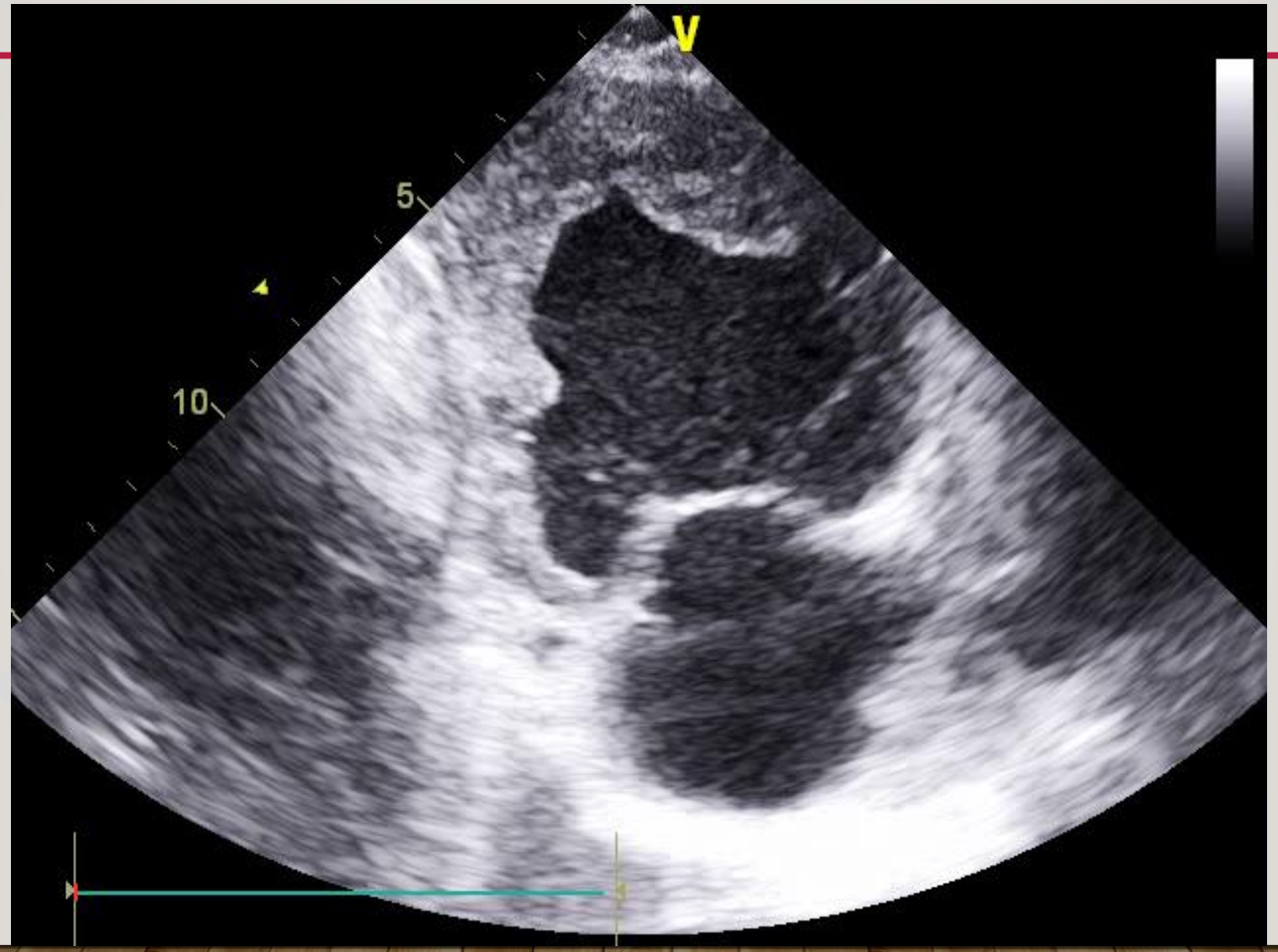
V
5
10

V
5
10
76
HR

91

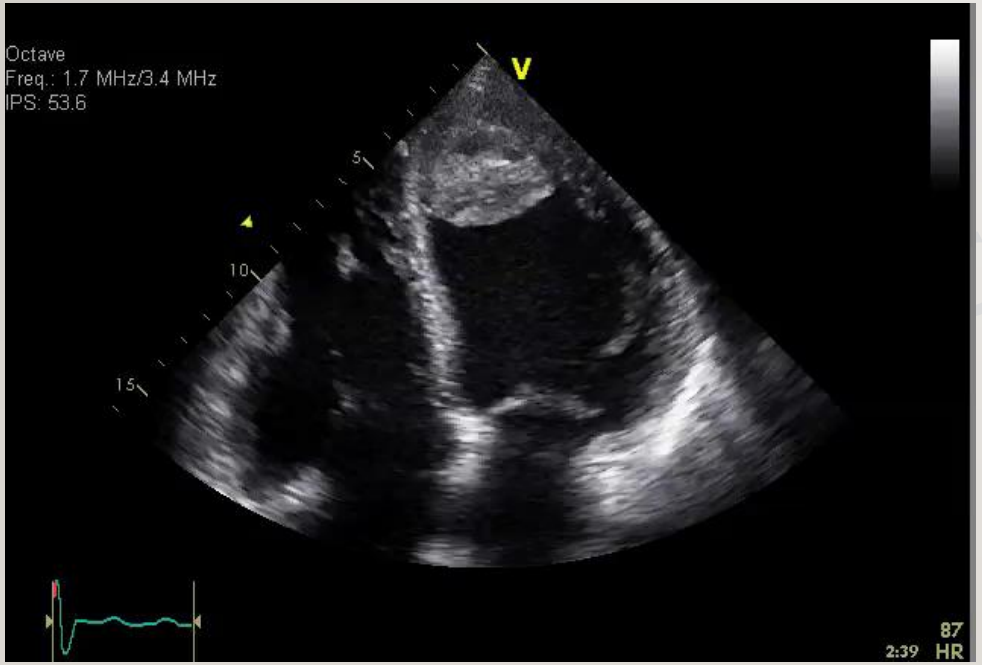
Octave
Freq.: 1.7 MHz/3.4 MHz
IPS: 53.6
V
5
10
15
87
2:39 HR

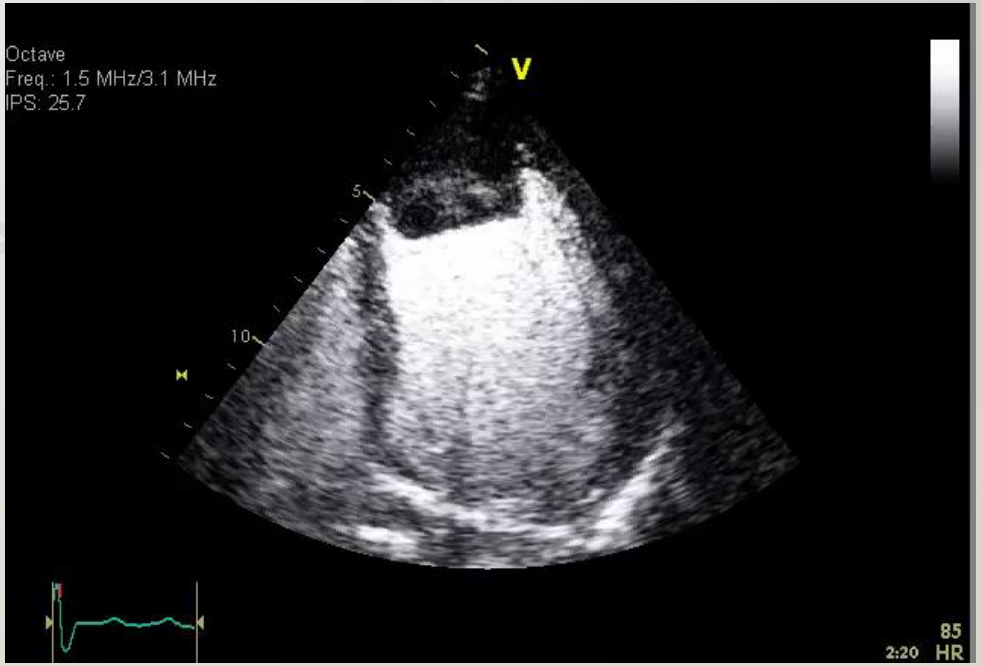
Octave
Freq.: 1.5 MHz/3.1 MHz
IPS: 25.7
V
5
10
85
2:20 HR

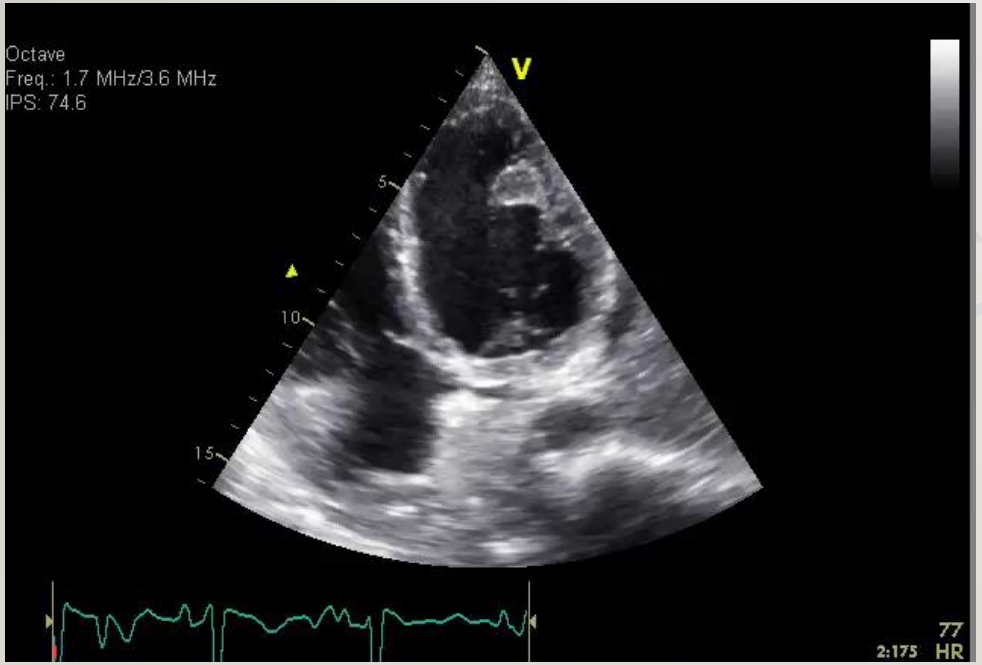
Octave
Freq.: 1.7 MHz/3.6 MHz
IPS: 74.6
V
5
10
15
77
2:175
HR

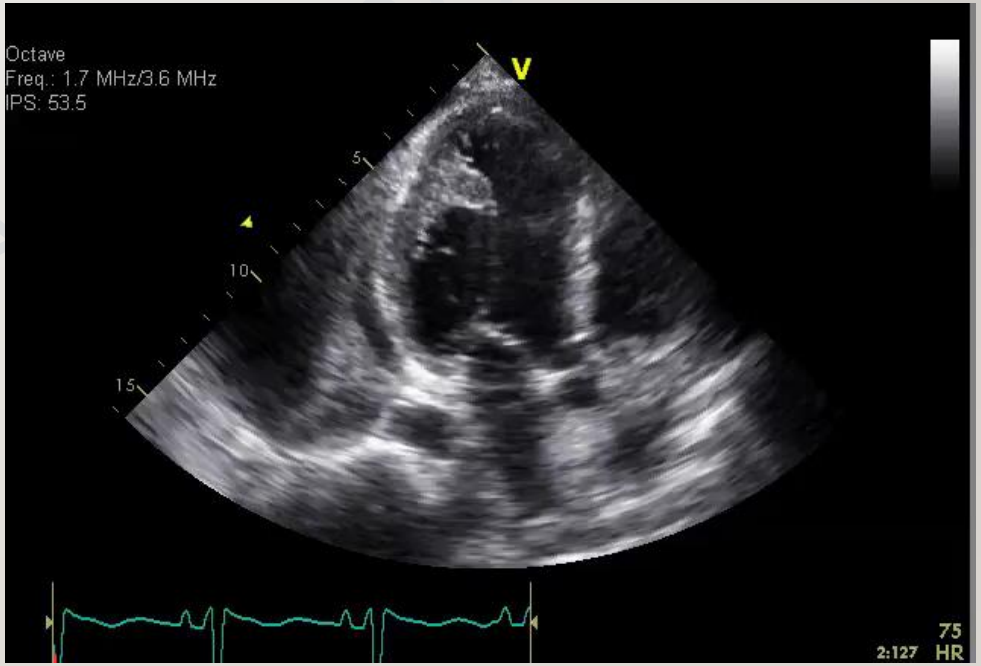
Octave
Freq.: 1.7 MHz/3.6 MHz
IPS: 53.5
V
5
10
15
75
2:127
HR

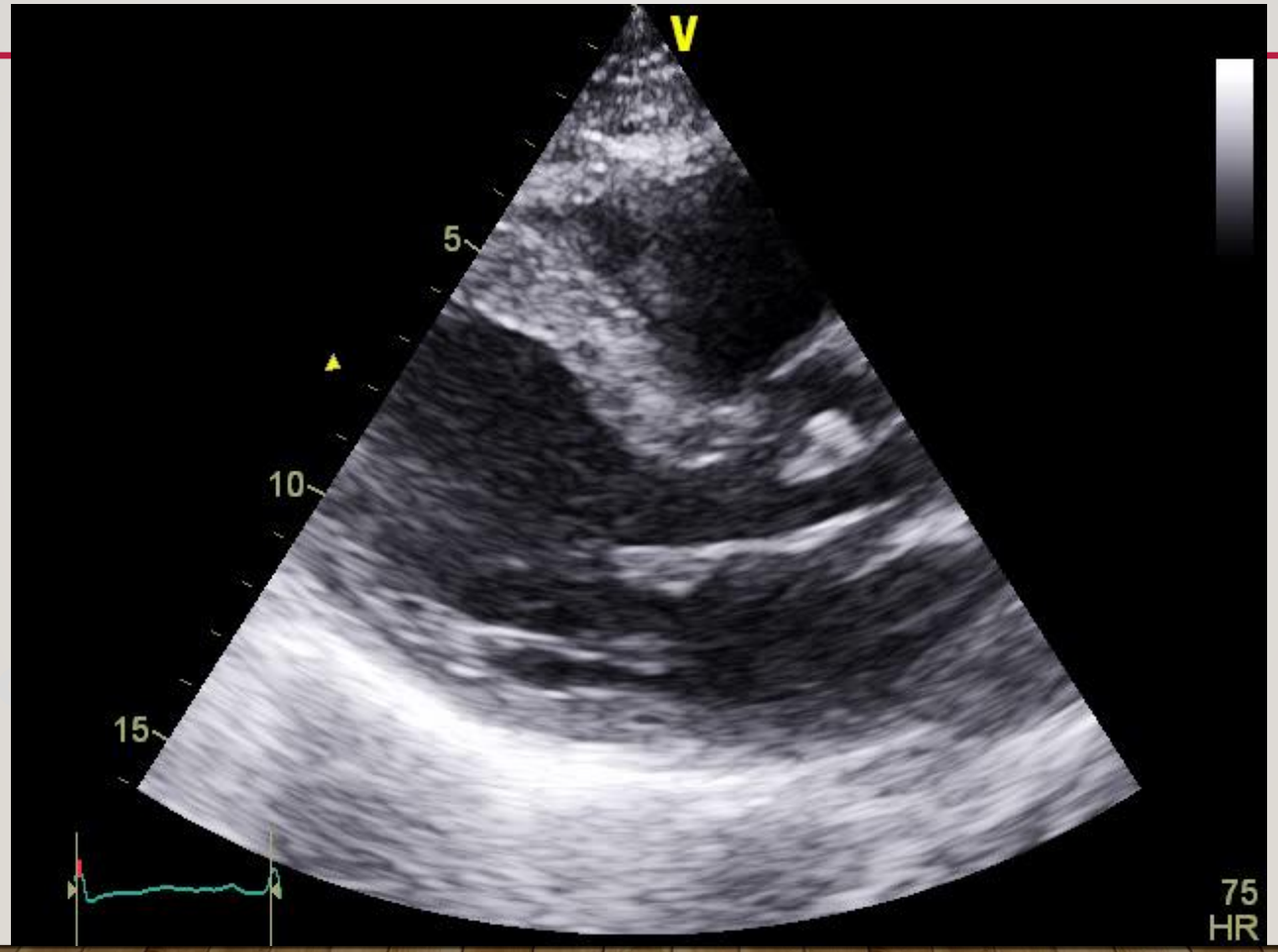
V
5
10
15
75
HR

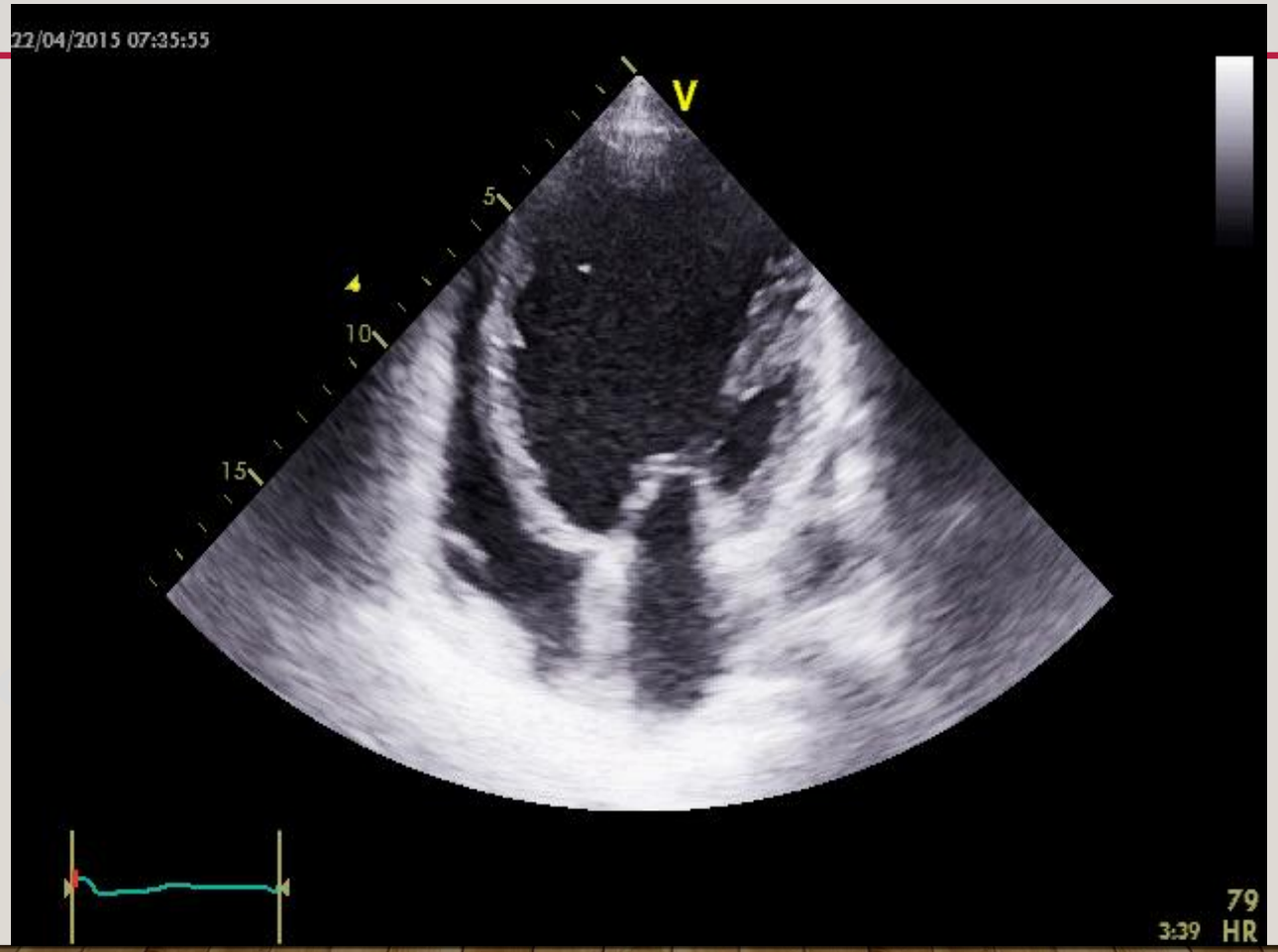
22/04/2015 07:35:55
V
5
10
15
79
3:39 HR

ANALYSE SEGMENTAIRE: *PRINCIPES*

- Toutes les incidences
- Comparaison
- Anomalie= 2 segments contigus
- Hétérogénéité physiologique
- Piège

ANALYSE SEGMENTAIRE: *PIÈGES D'INTERPRÉTATION*

- ***Tethering effect*** mouvement passif induit (seg adjacent)
- ***Conduction***: BBG / WPW / électrostimulation
- ***Anatomie:*** HVG
- ***Myocardite***
- ***Post chirurgie***

EVALUATION DE LA FONCTION SYSTOLIQUE DU VG DÉFORMATIONS MYOCARDIQUES

SICARD AFRICARDIO 2019

ANATOMIE MICRO ET MACROSCOPIQUE DU MYOCARDE VG

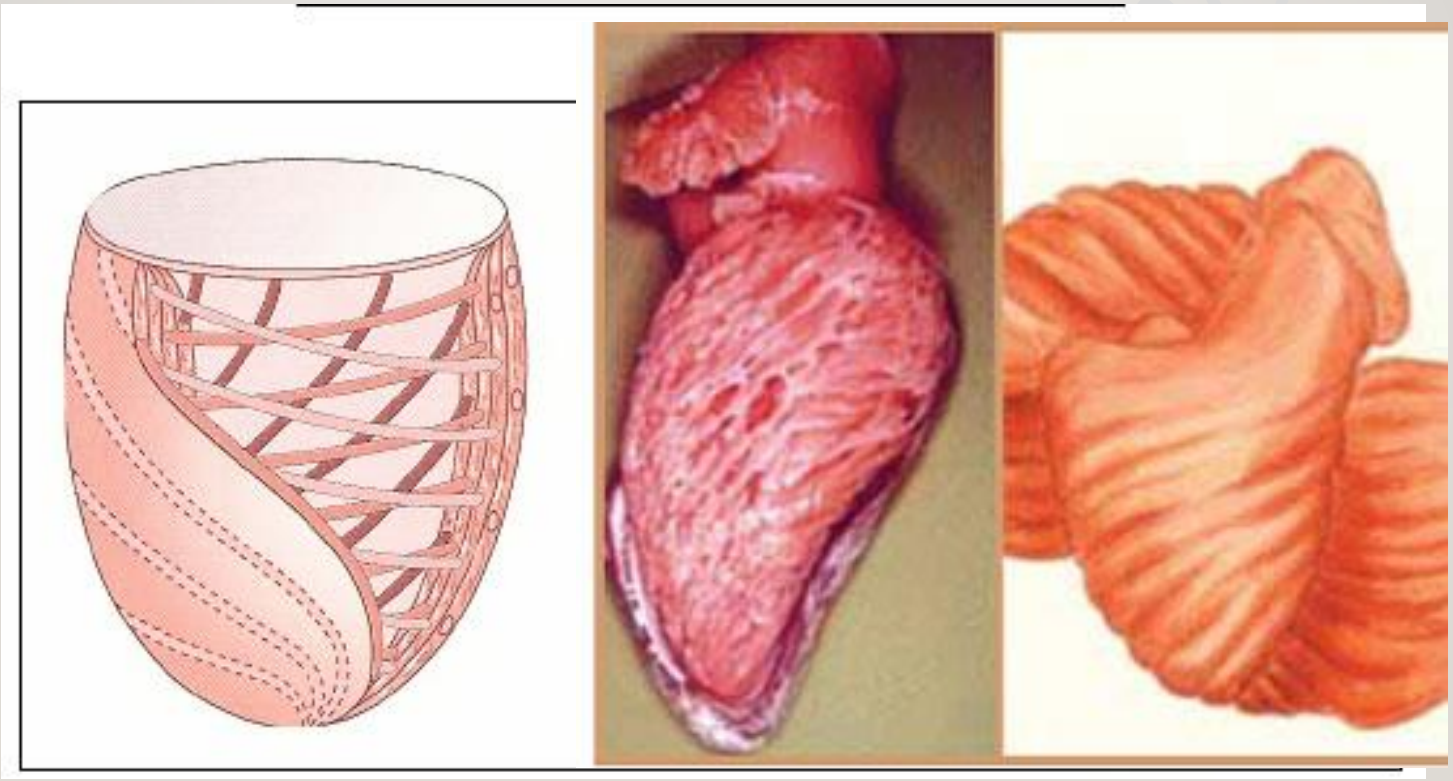

99 FONCTION MÉCANIQUE VENTRICULAIRE

- Au cours du cycle cardiaque, la paroi VG se **raccourcit**, s'**épaissit** et le VG **se tord**, « twiste » autour de son grand axe.
- La disposition des fibres myocardiques est responsable d'une cinétique, d'une déformation systolique complexe tridimensionnelle pouvant être simplifiée en:
  - raccourcissement **longitudinal** de la base vers l'apex
  - épaississement **radial** perpendiculaire à l'axe longitudinal
  - raccourcissement **circonférentiel** influencé par le mouvement de torsion qui s'exerce entre la base et l'apex du ventricule

SICARD ERICARDIO 2019

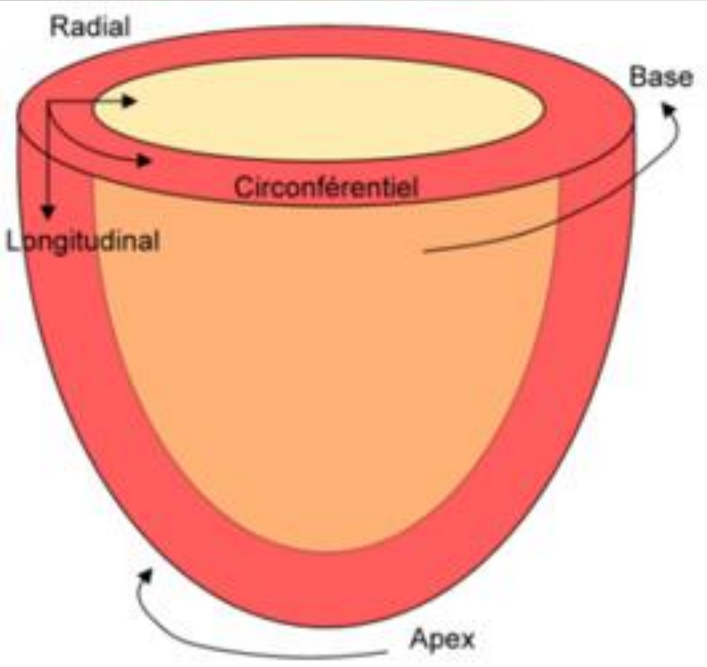

Figure 23 : Composantes de la déformation myocardique

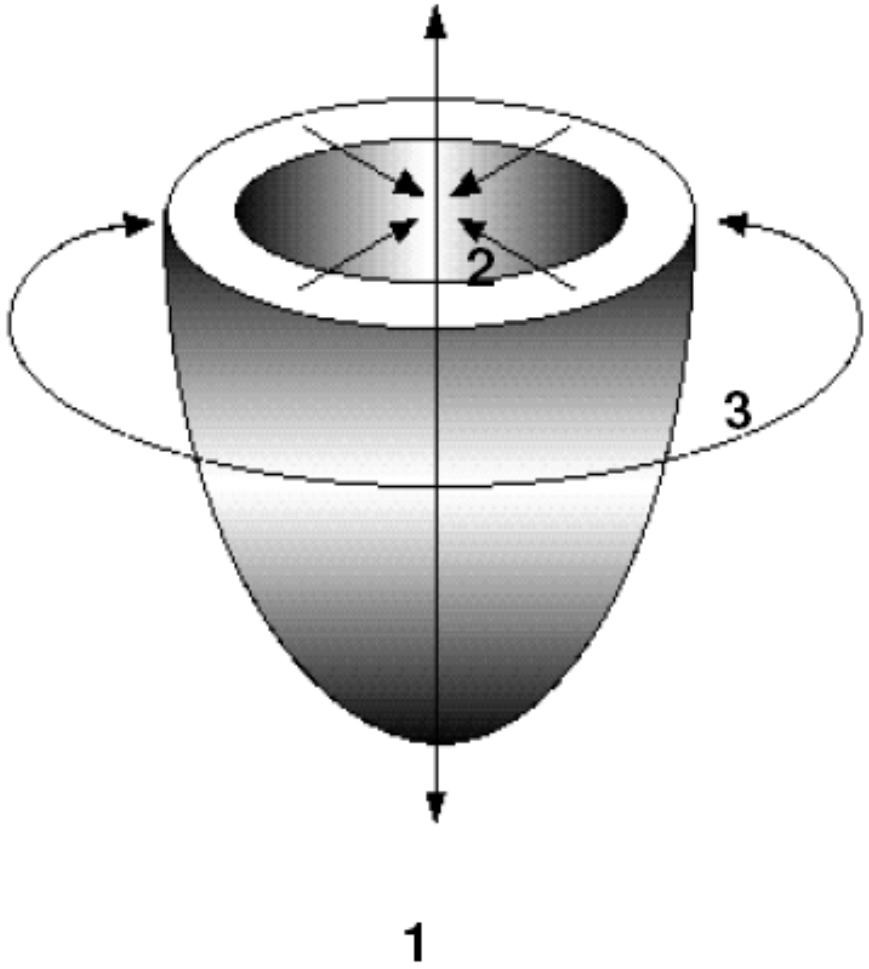

Déformation myocardique décomposée en 3 vecteurs perpendiculaires principaux : longitudinal (**1**), radial (**2**) et circonférentiel (**3**).

LV Torsion

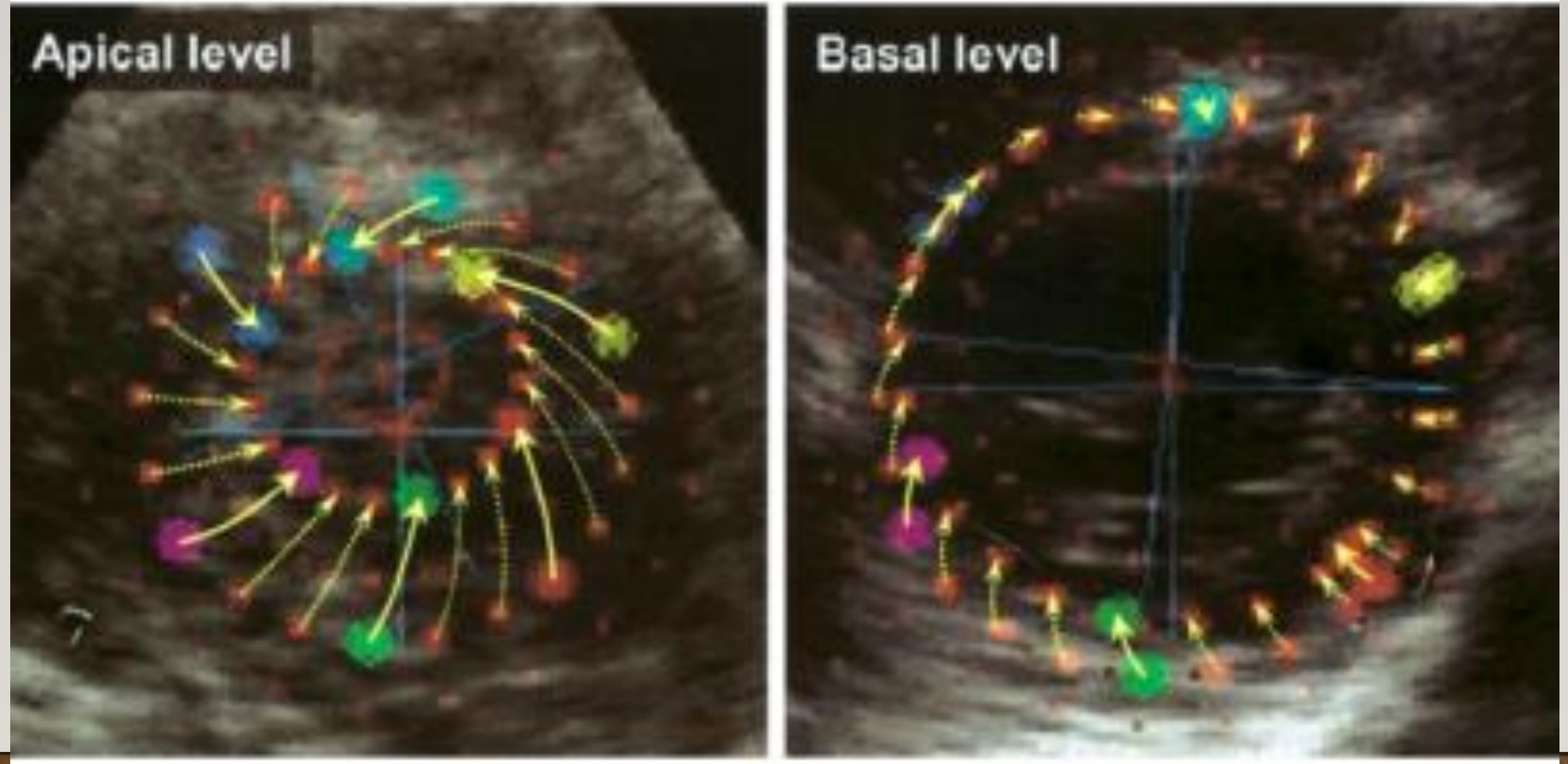

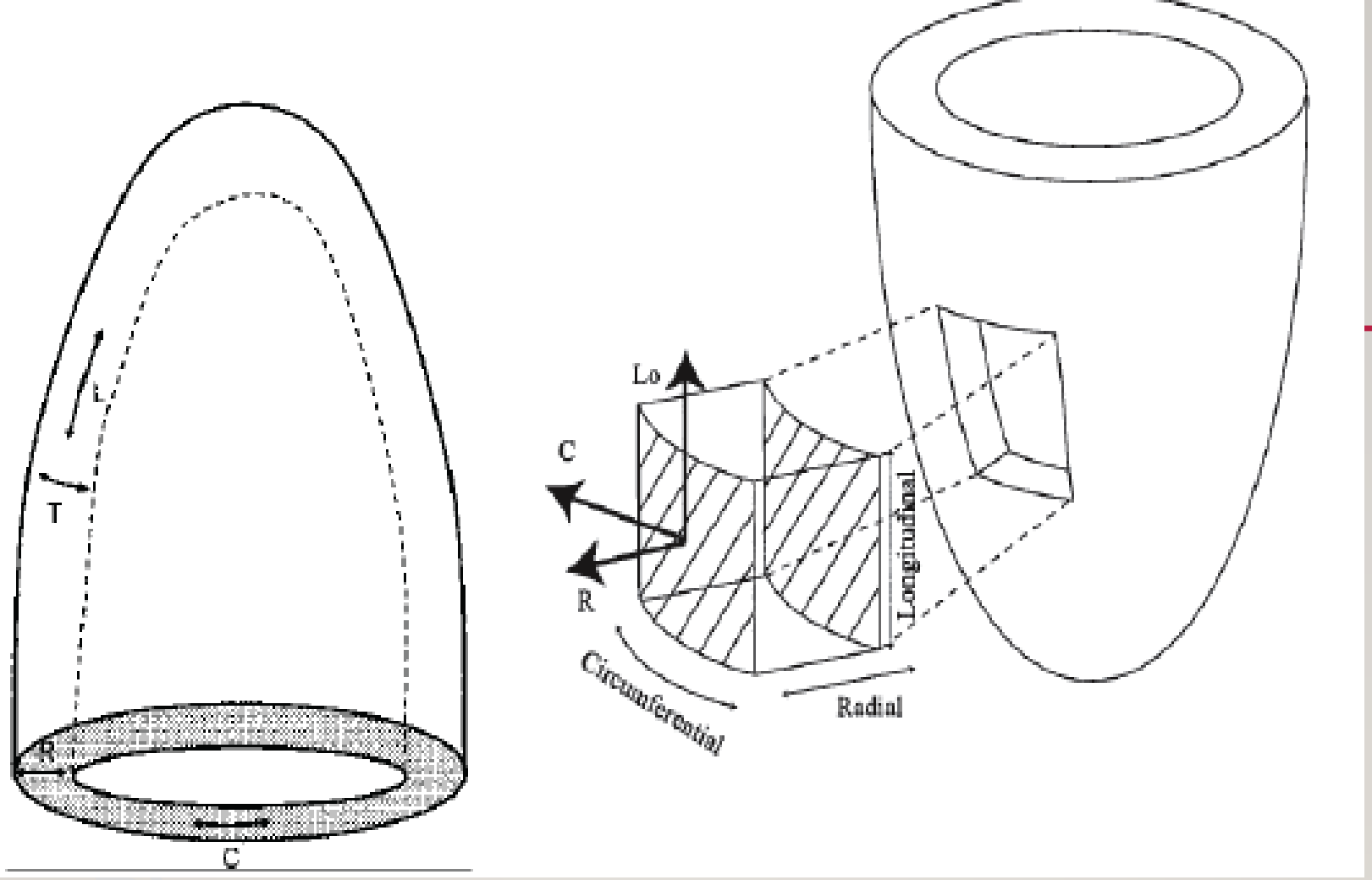

Trois grandes orientations de déformation myocardiques VG: longitudinale (L), circonférentielle (C) et radiale (R) (ou transverse = T).

103 CONCEPT DE DÉFORMATION: STRAIN

- Le « strain » d'un objet est défini: la déformation de l'objet étudié normalisée par ses dimensions initiales.

- En cas d'objet unidimensionnel, l'analyse des déformations myocardiques est basée sur la quantification du pourcentage de rapprochement (raccourcissement) ou d'éloignement (épaississement) entre deux extrémités d'un segment (segment de paroi) entre la fin de la diastole et la fin de la systole ventriculaire

SICARD AFRICARDIO 2017

STRAIN

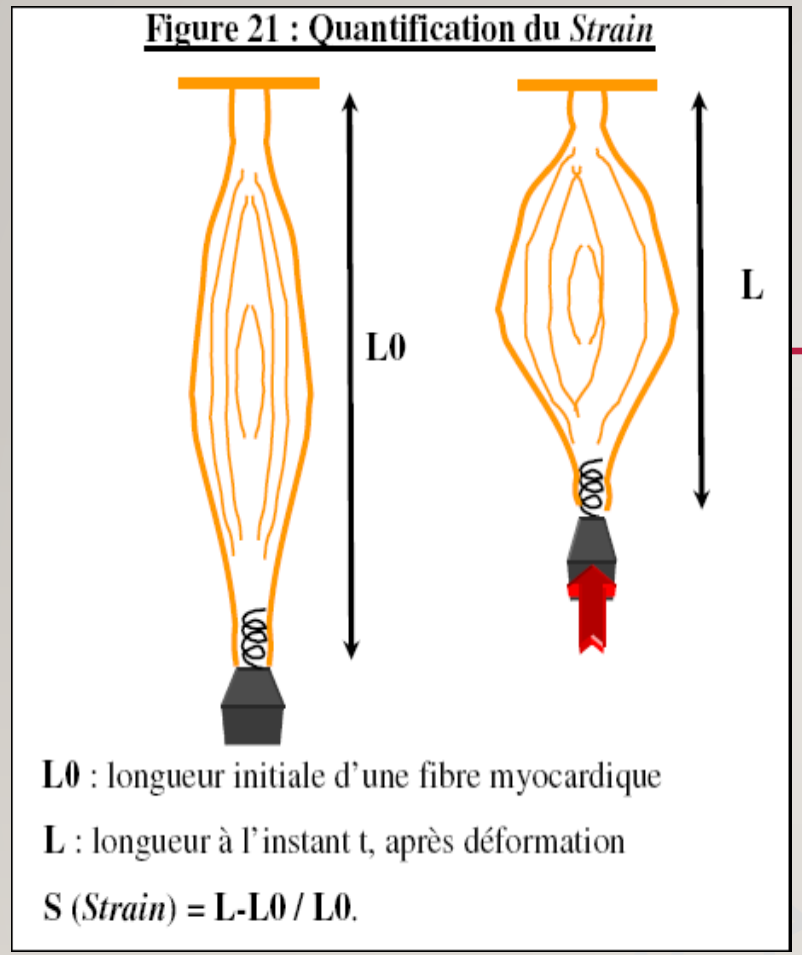

Par convention, l'allongement (ou Épaississement)= valeur positive
Raccourcissement= valeur négative

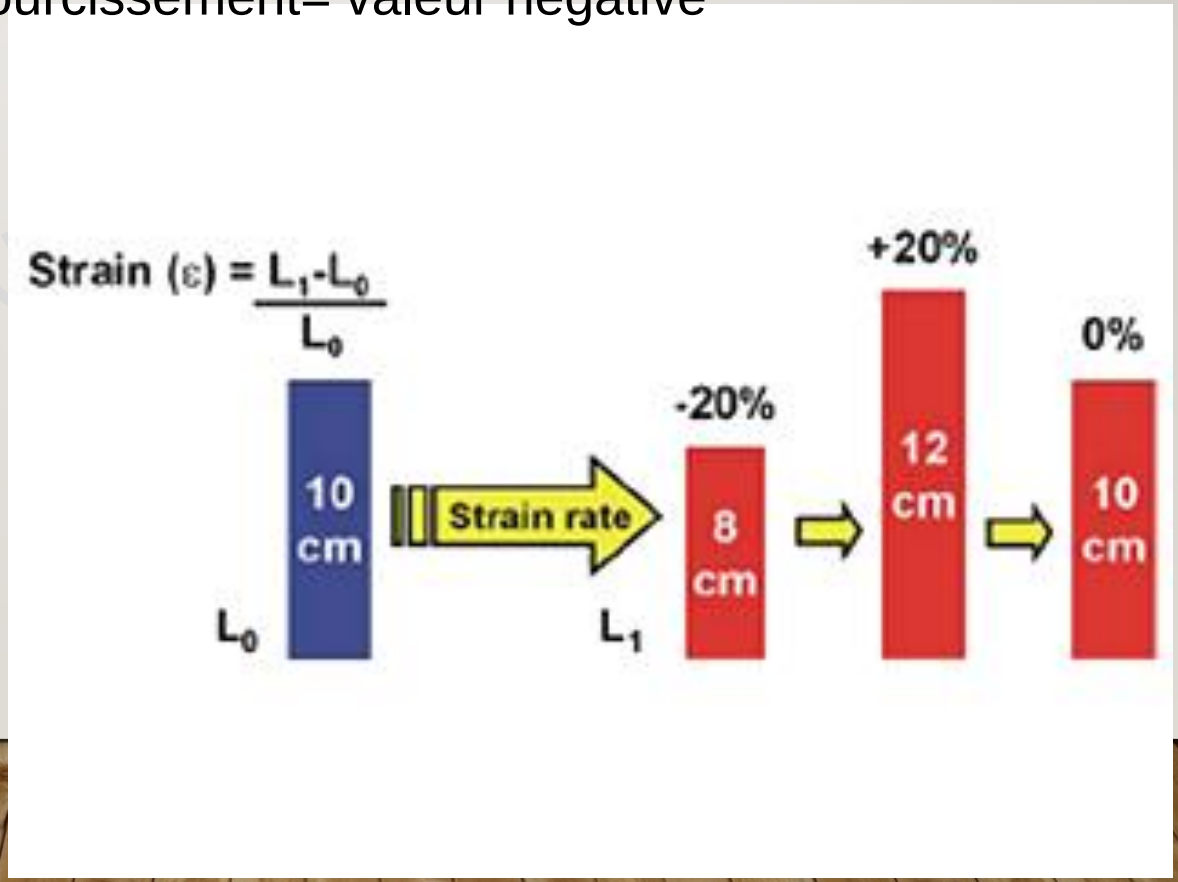

NOUVELLE TECHNIQUE : L'ANALYSE BIDIMENSIONNELLE ÉCHOCARDIOGRAPHIQUE DES DÉFORMATIONS OU « SPECKLE TRACKING » OU 2D-STRAIN

- Une « nouvelle » technique d'analyse de déformation est apparue, s'affranchissant de la limite de l'angle du Doppler tissulaire.
- Cette technique permet d'analyser, grâce à un logiciel dédié et de manière semi-automatique, les déformations par le suivi des marqueurs acoustiques de la paroi myocardique
- Elle a pour autre avantage de quantifier simultanément au niveau segmentaire ou global, toutes les composantes de la déformation myocardique: circonférentielle, radiale et longitudinale.
- Avantage +++ =

  *Mesure angle Independent

  *Faible variabilité intra- et inter-observateur

  * Aide au diagnostic (amylose, Rao….)

SICAD AFRICARDIO 2019

SPECKLE TRACKING= 2D STRAIN

- Il étudie, à partir d'une acquisition échographique classique en2D, le déplacement dans le temps des **marqueurs acoustiques naturels, appelés *Speckles, contenus dans la paroi myocardique*.**
- ***Speckles:*** apparaissent comme de **petits éléments échogènes et brillants.** Ils sont le produit de multiples ondes de réflexion des ultrasons sur la paroi myocardique structurellement inhomogène.
- La traduction littérale de « *Speckle* » *est* « ***tacheté » ou « moucheté » en rapport avec cet aspect granité de la*** paroi myocardique en échographie

SICARD AFRICARDIO 2017

SPECKLE TRACKING

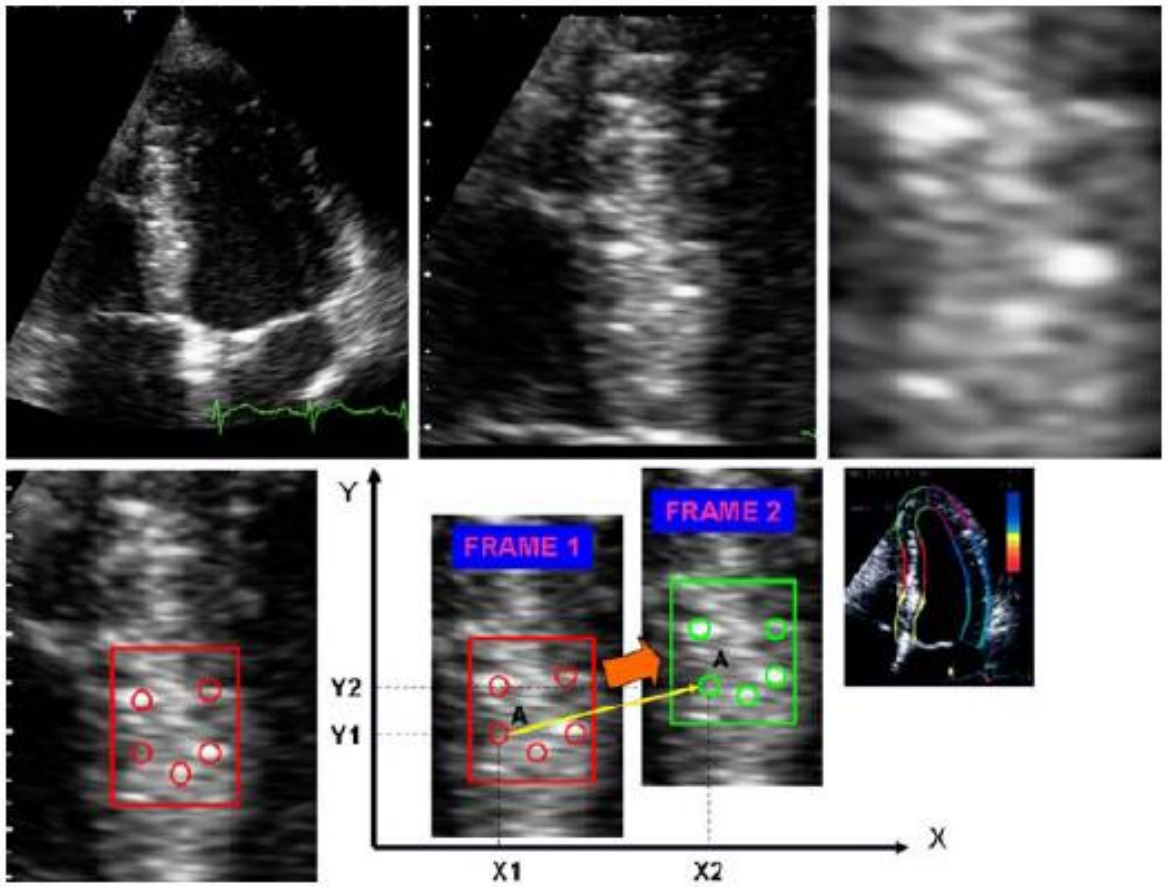

Une portion du myocarde ventriculaire gauche septal est individualisée et grossi (carré rouge). Le STI permet l'étude de la déformation myocardique par l'analyse du déplacement des « *Speckles* » contenus dans la paroi dans de multiples directions.

PRINCIPE DE L'ANALYSE DES DÉFORMATIONS EN STE

108

- Le 2D strain ou STE consiste en un procédé de traitement d'images par un logiciel, configuré afin d'effectuer un suivi des marqueurs acoustiques contenus dans une région d'intérêt de la paroi myocardique

- A partir de l'enregistrement d'une boucle échocardiographique bidimensionnelle noir et blanc (en échelle de gris)

SICARD AFRICARDIO 2019

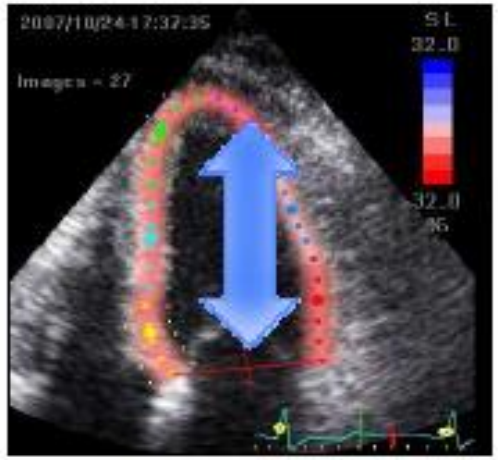

+

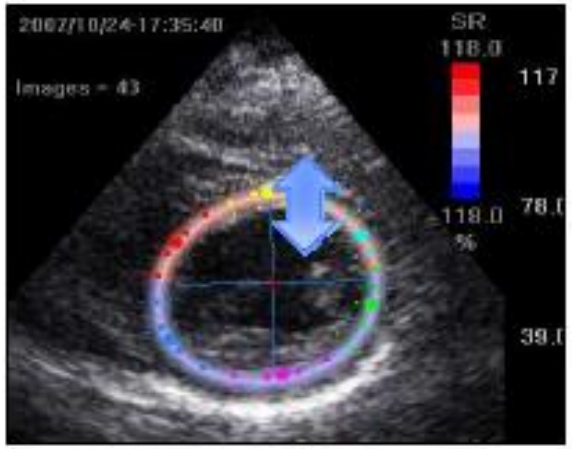

+

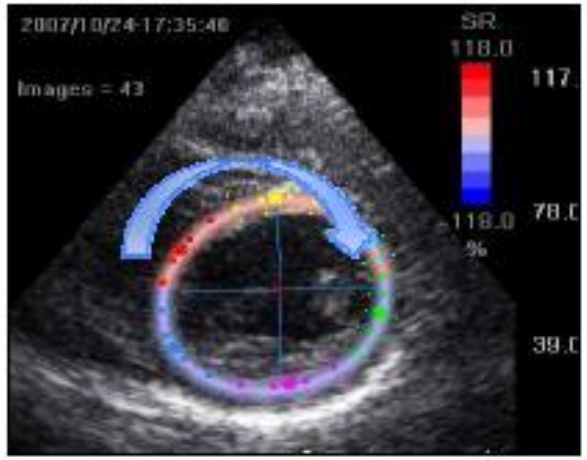

Contraction longitudinale

= raccourcissement de la base vers l'apex

Contraction radiale

= épaississement des fibres

Contraction circonférentielle

= diminution du périmètre du VG

+ torsion

PRINCIPE DE L'ANALYSE DES DÉFORMATIONS EN STE

- L'incidence parasternale petit-axe permet d'évaluer la déformation radiale et la déformation circonférentielle





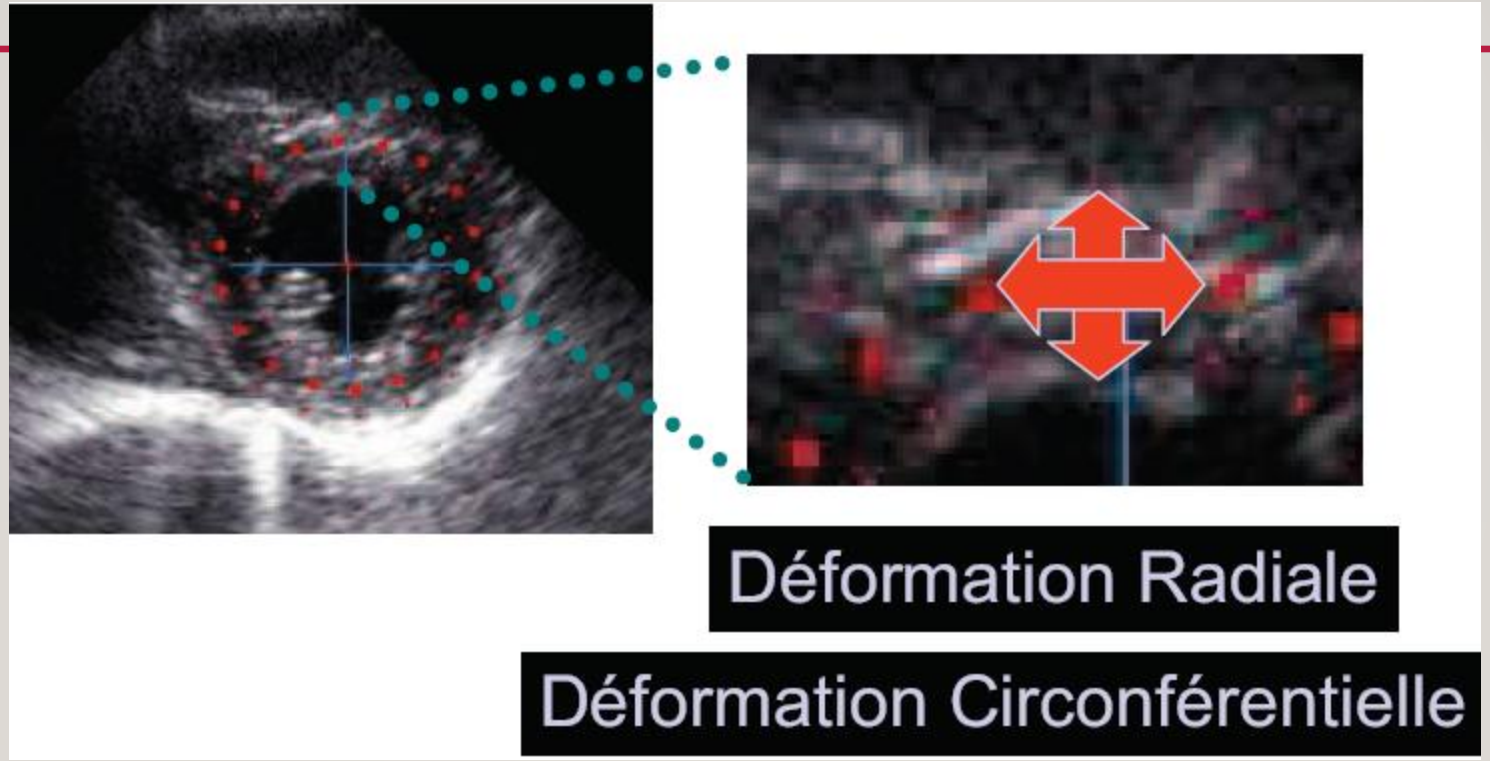

Analyse des déformations radiale et circonférentielle en STE à partir d'une incidence parasternale petit-axe

PRINCIPE DE L'ANALYSE DES DÉFORMATIONS EN STE

- les incidences **apicales** appréhendent la déformation longitudinale et transverse du ventricule

SICARD AFRICARDIO 2019

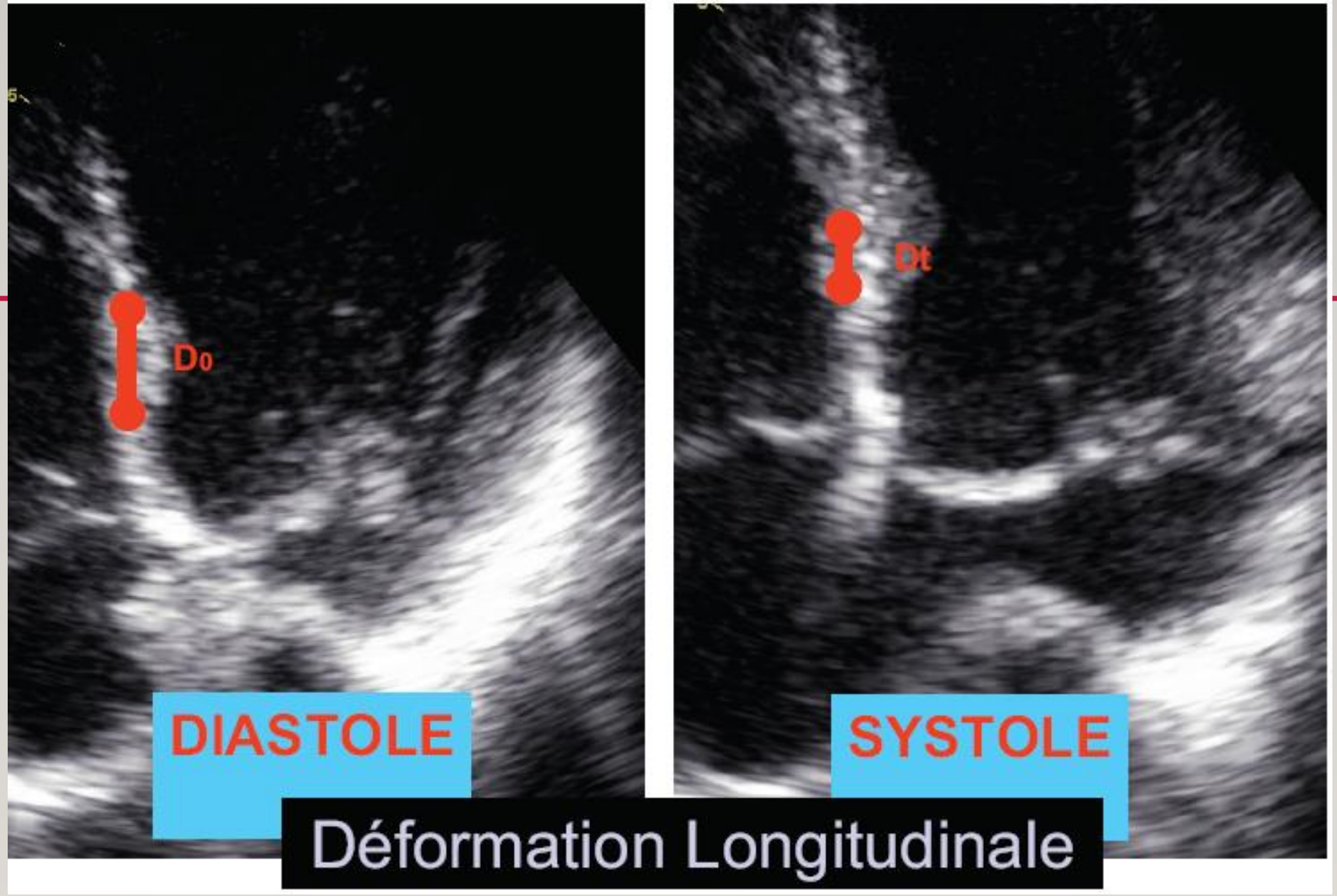

déformation longitudinale à partir d'une incidence apicale

PRINCIPE DE L'ANALYSE DES DÉFORMATIONS EN STE

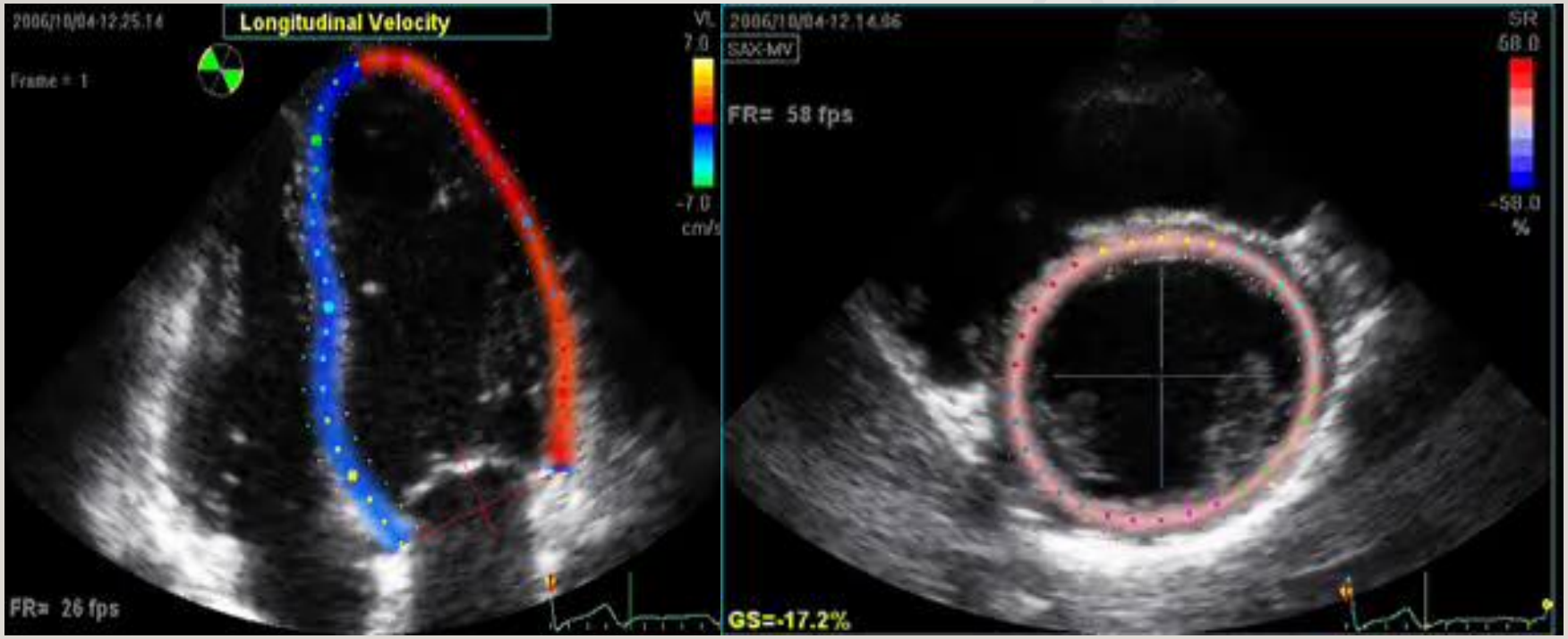

TECHNIQUE DE QUANTIFICATION DES DÉFORMATIONS MYOCARDIQUES EN STE :

- Les enregistrements échocardiographiques effectués sur un appareil de type Vivid7 ou 9 sont transférés à un ordinateur pour une analyse de **post-traitement d'image** avec le logiciel Echopac

- Philips, Toshiba …

- A partir d'une boucle échocardiographique bidimensionnelle noir et blanc, l'opérateur va effectuer un contourage rapide de l'endocarde en positionnant, moins d'une dizaine de points à l'interface endocarde-cavité sur l'image calée en **télésystole** dans une incidence donnée, qu'il identifiera au logiciel

SICARD AFRICARDIO 2019

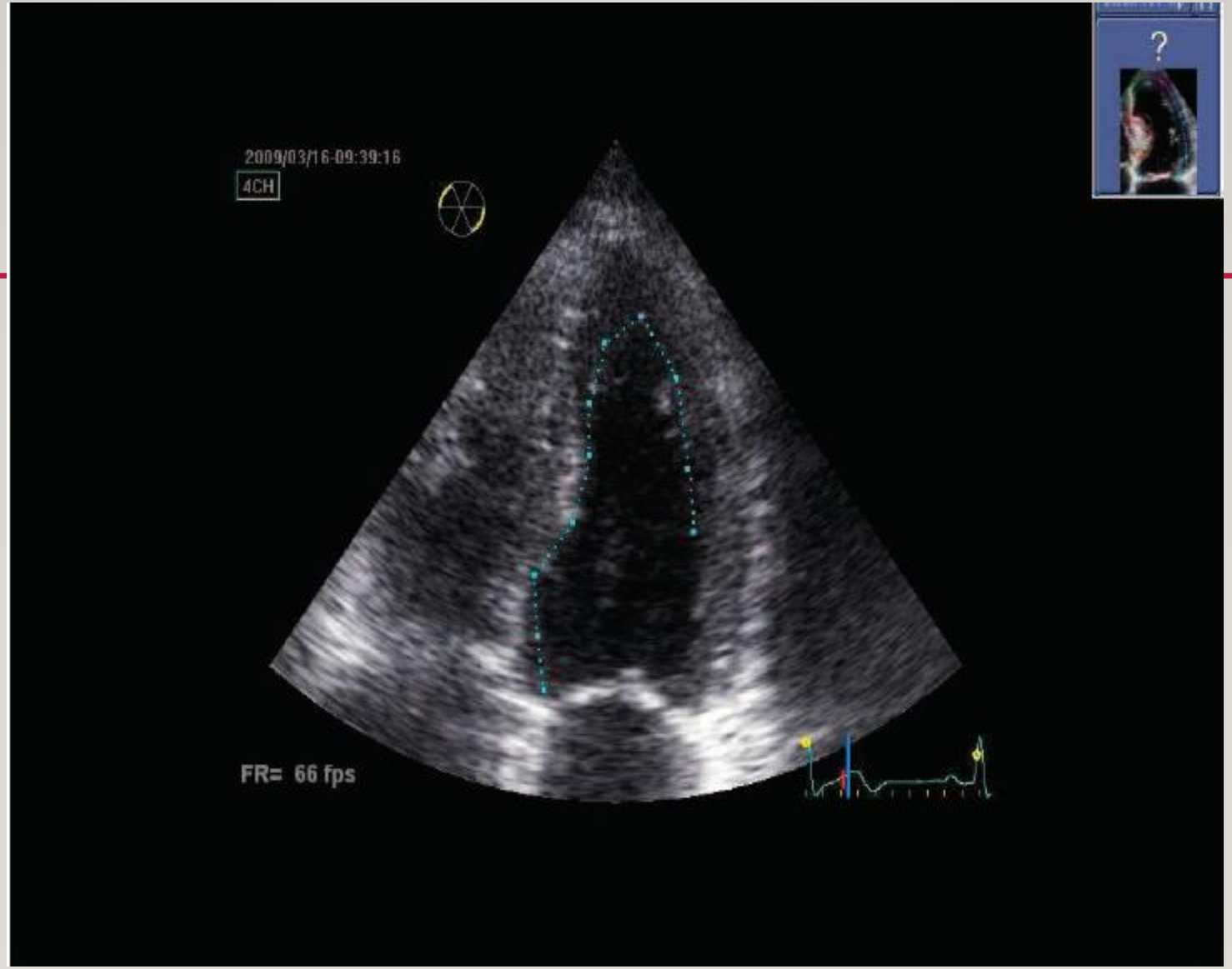

Contourage (incomplet) de l'endocarde en télésystole à partir d'une incidence apicale 4-cavités sur le logiciel Echopac.

TECHNIQUE DE QUANTIFICATION DES DÉFORMATIONS MYOCARDIQUES EN STE :

- Le logiciel suggérera une région d'intérêt d'une épaisseur ajustable et repositionnable par l'opérateur et devant correspondre à l'épaisseur de paroi à analyser.

- L'opérateur s'assurera du contourage et du suivi (« tracking ») optimal des mouvements de chaque segment de la paroi par le logiciel au cours du cycle cardiaque complet et le validera s'il l'estime correct. S'il l'estime non optimal, il pourra repositionner le nombre de points nécessaire

SICARD AFRICARDIO 2019

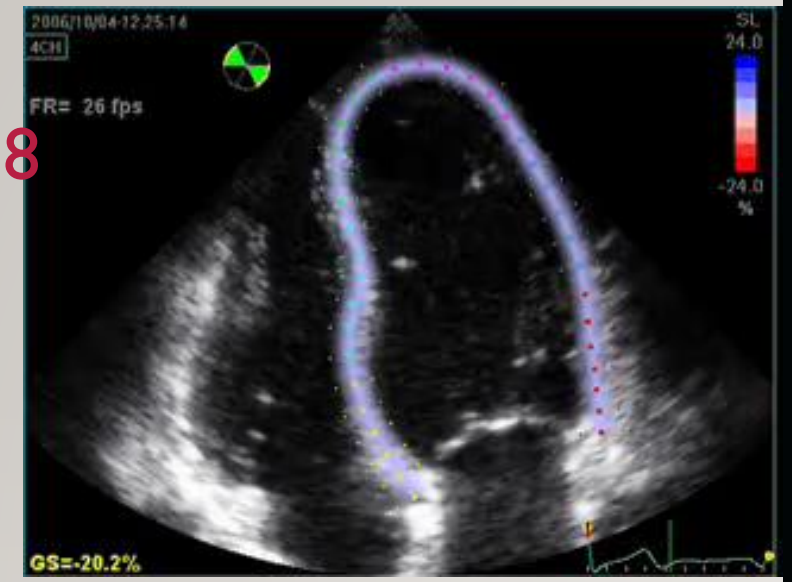

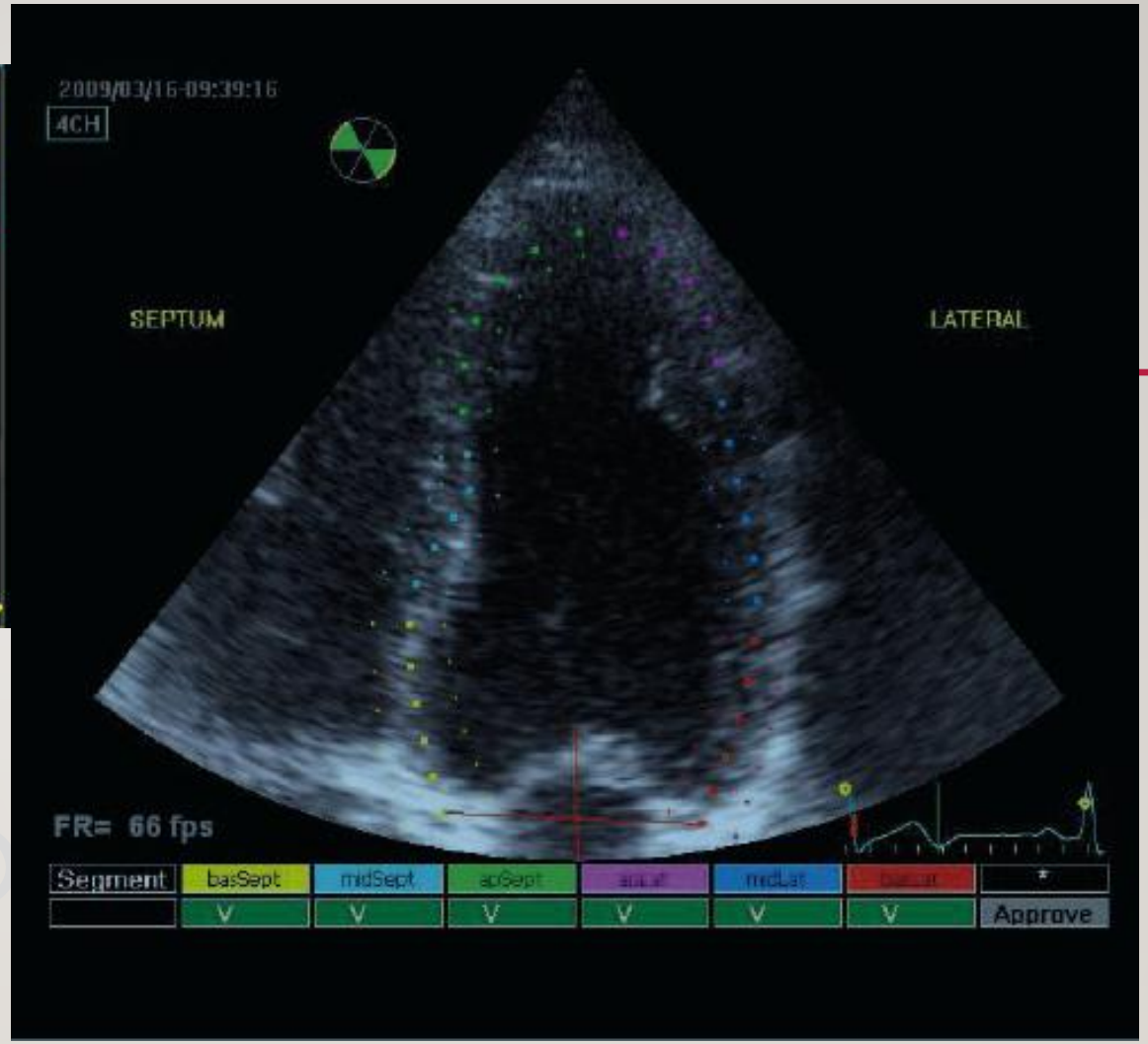

Score et étape de validation du suivi de chaque segment myocardique ; dans le cas présent « tracking » (suivi) correct de tous les segments comme le signale l'icône verte sous chaque segment de l'incidence apicale 4-cavités.

TECHNIQUE DE QUANTIFICATION DES DÉFORMATIONS MYOCARDIQUES EN STE :

- Quand le suivi myocardique est qualifié d'optimal et approuvé par l'opérateur, le logiciel est lancé pour une analyse des déformations segmentaires et globales qui sont représentées sous forme de courbes colorisées.

- Les valeurs des pics de déformation en phase télésystolique sont présentées dans un tableau.

SICARD AFRICARDIO 2019

QUANTIFICATION DES DÉFORMATIONS MYOCARDIQUES EN STE :

- Les valeurs moyennes normales des pics télésystoliques en STE entre les différents segments sont de:

  - Déformation **longitudinale**: -21.9±2.1%
  - Déformation **circonférentielle** : -20.7±3.3%
  - Déformation **radiale**: 48.7±17.1%

.

SFCARD AFRICARDIO 2019

TECHNIQUE DE QUANTIFICATION DES DÉFORMATIONS MYOCARDIQUES EN STE :

- A partir d'une incidence parasternale petit-axe, on obtient les paramètres de déformation circonférentielle et de déformation radiale

- En **radial** (ou transverse), la paroi myocardique s'épaissit en systole et les **courbes de déformation** sont donc **positives**

SICAR AFRICARDIO 2019

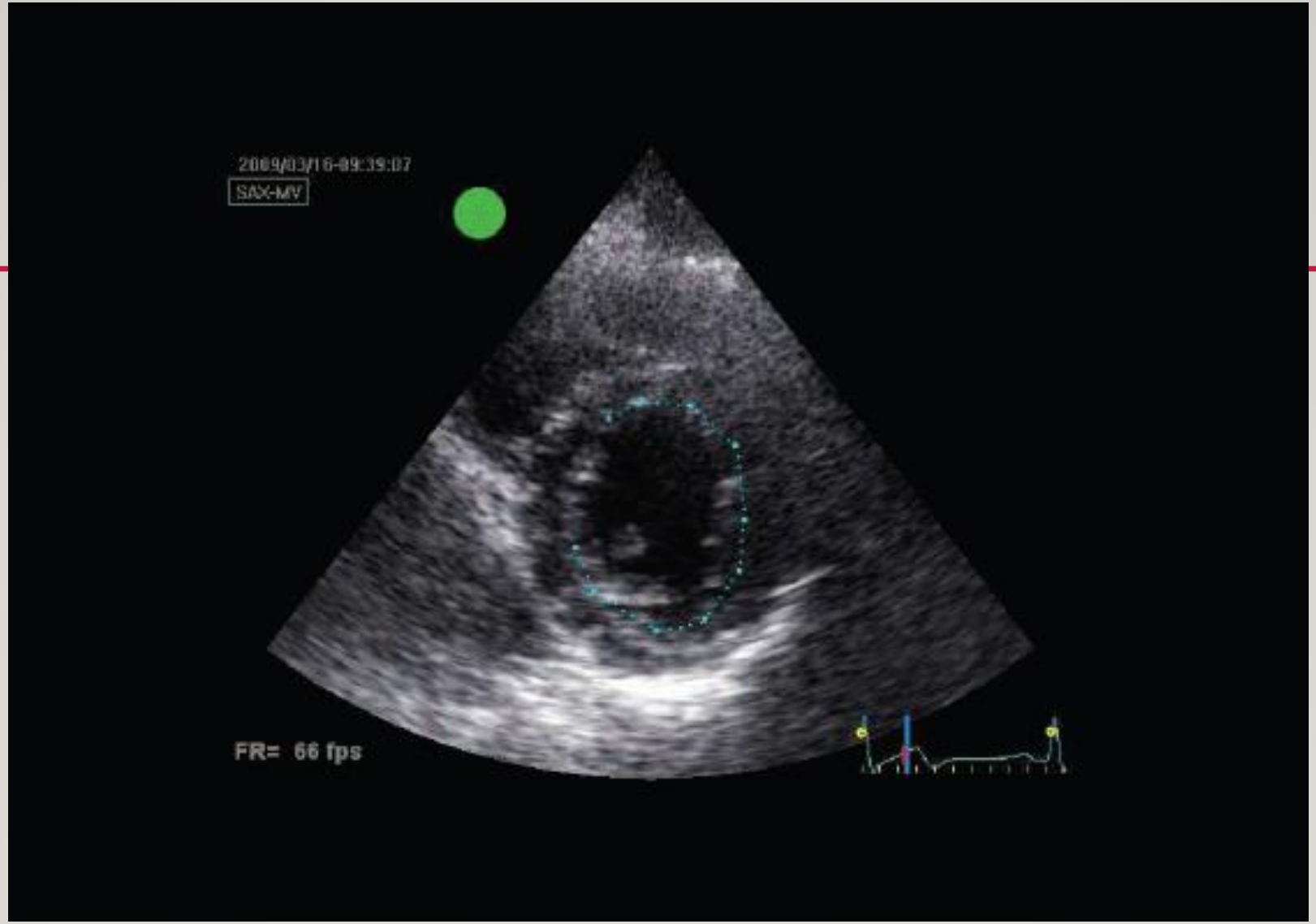

Analyse des déformations radiales à partir de l'incidence parasternale petit-axe chez un sujet sain.

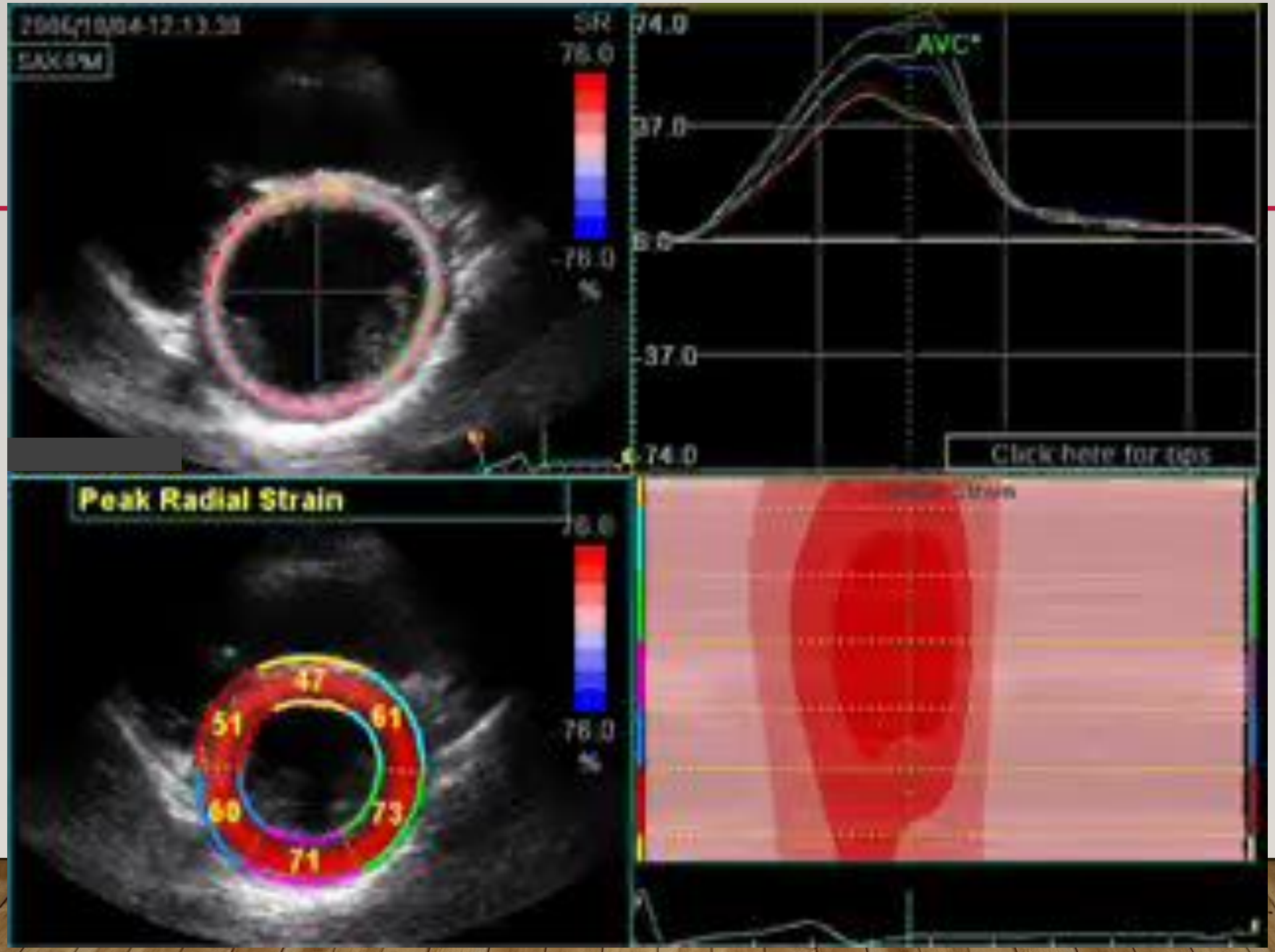
SR
76.0
-76.0
%
74.0
AVC*
37.0
0.0
-37.0
-74.0
Click here for tips
Peak Radial Strain
47
51
61
60
73
71
76.0
%

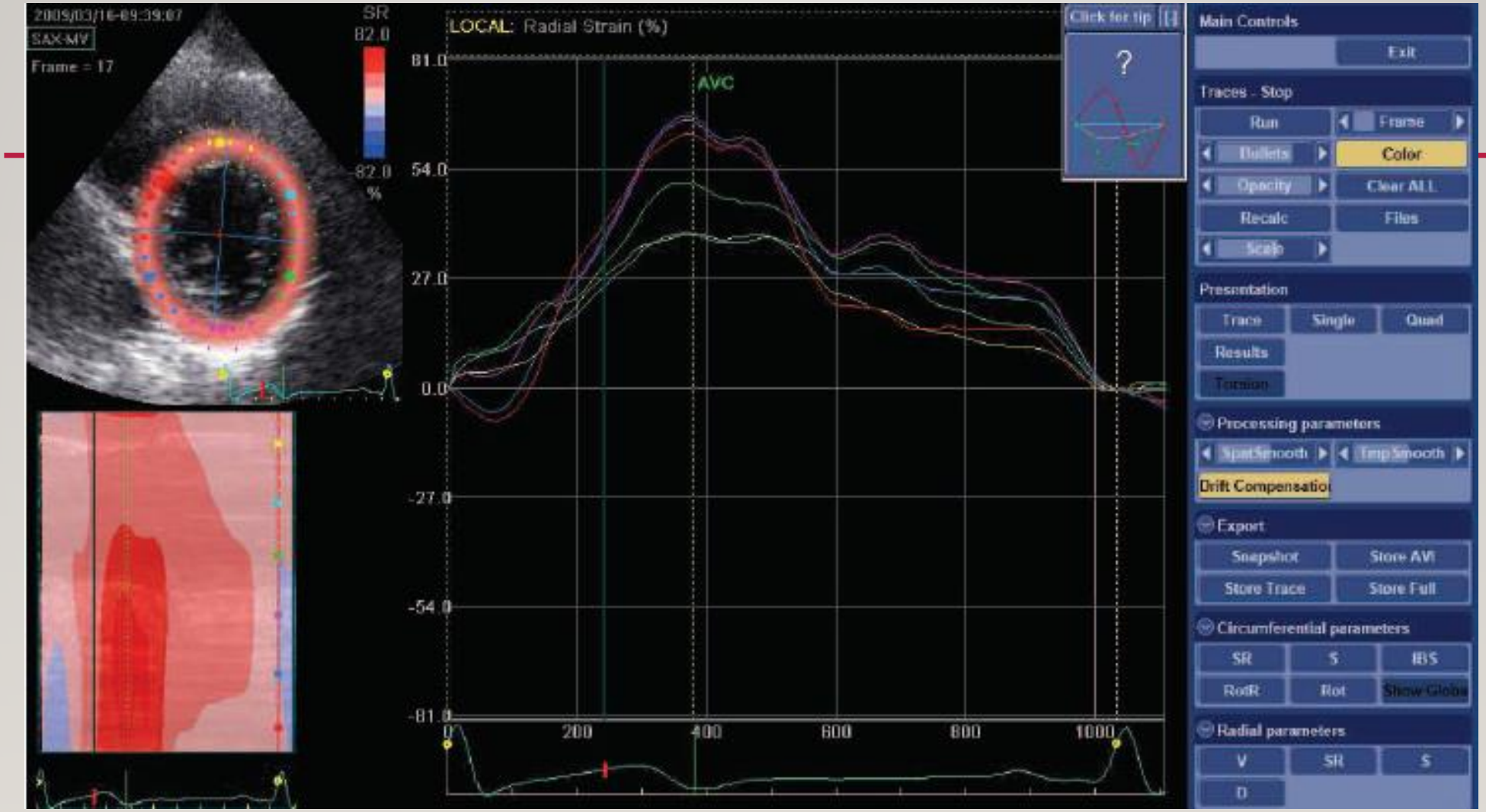

Analyse des déformations radiales à partir de l'incidence parasternale petit-axe chez un sujet sain.

TECHNIQUE DE QUANTIFICATION DES DÉFORMATIONS MYOCARDIQUES EN STE :

- A partir d'une incidence apicale, on quantifie la déformation longitudinale

- En **longitudinal ou en circonférentiel**, les courbes de déformations sont normalement **négatives** puisque les fibres se rapprochent, se raccourcissent dans ces 2 orientations.

SICARD AFRICARDIO 2019

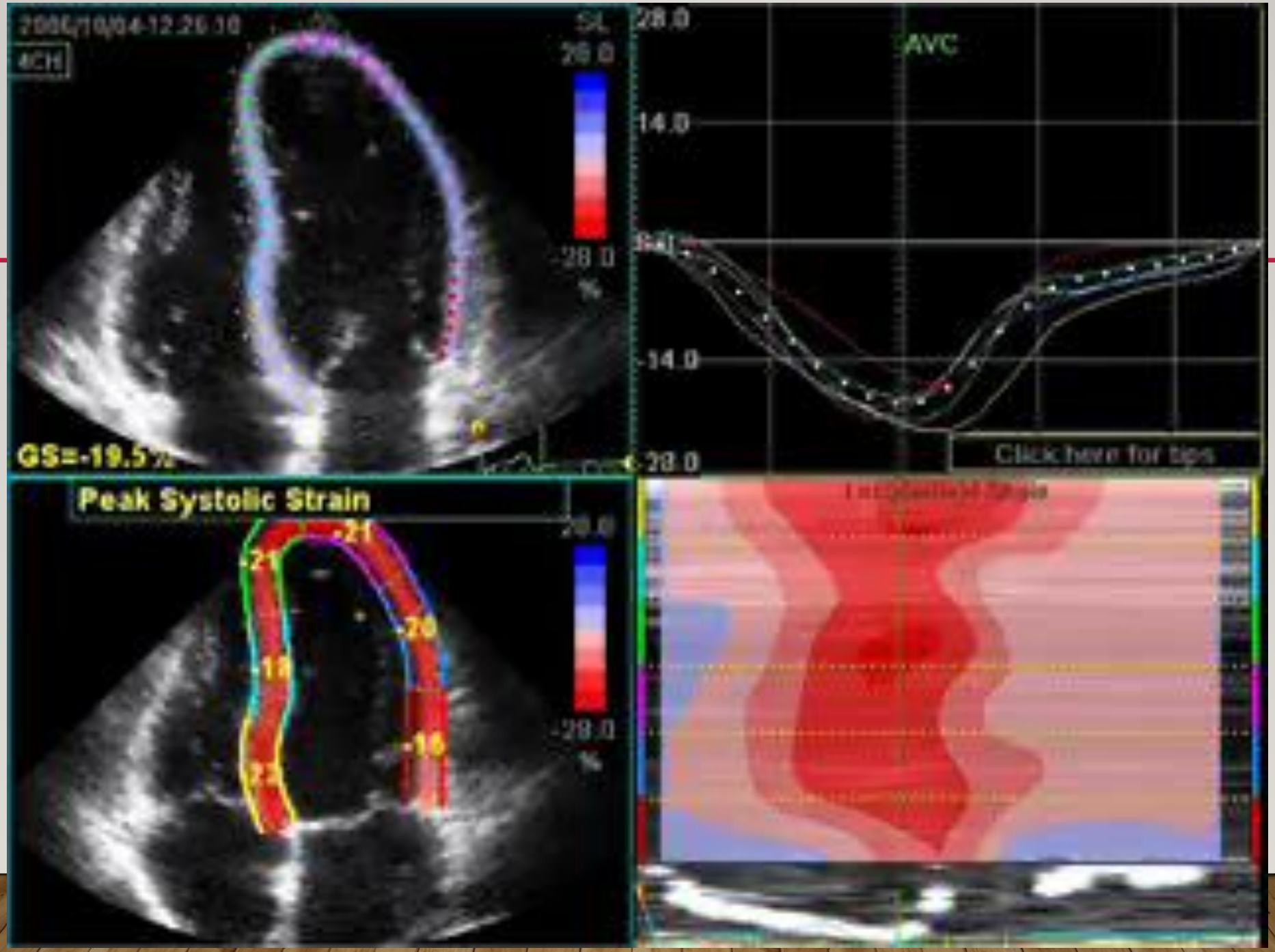
4CH
SL
28.0
-28.0
%
GS=-19.5%
28.0
AVC
14.0
-14.0
-28.0
Click here for tips
Peak Systolic Strain
-21
-20
-18
-16
-22
28.0
-28.0
%

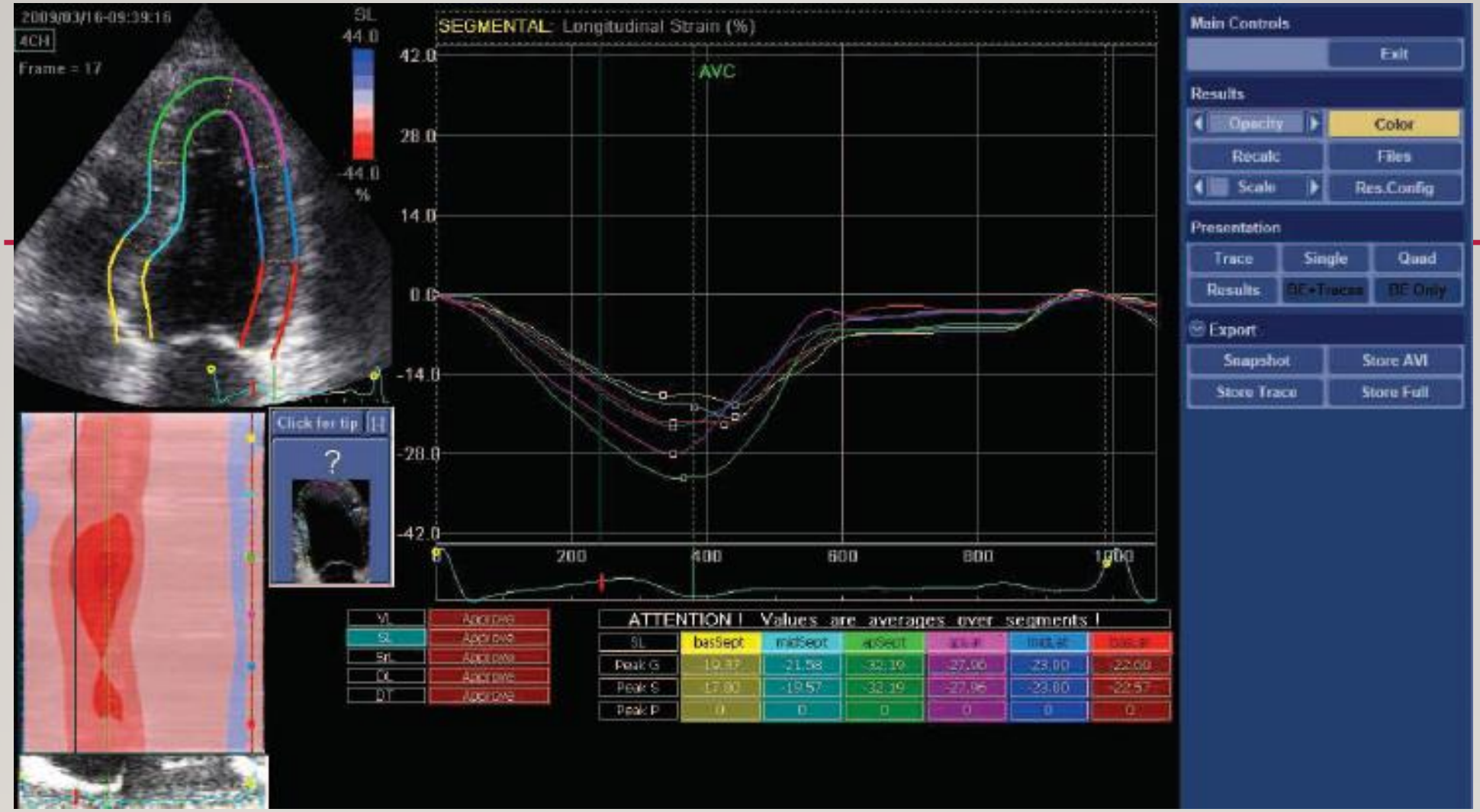

Analyse des déformations longitudinales à partir de l'incidence apicale 4-cavités chez un sujet sain.

TECHNIQUE DE QUANTIFICATION DES DÉFORMATIONS MYOCARDIQUES EN STE :

- Il est possible d'obtenir plus rapidement une représentation des pics de déformation longitudinale systoliques des 16 ou 17 segments ventriculaires sous forme de cible, en positionnant 3 points dans chacune des 3 incidences apicales conventionnelles (4-, 2- et 3-cavités), sans effectuer un contourage complet; c'est l'AFI (Automated Function Imaging)

SICARD AFRICARDIO 2019

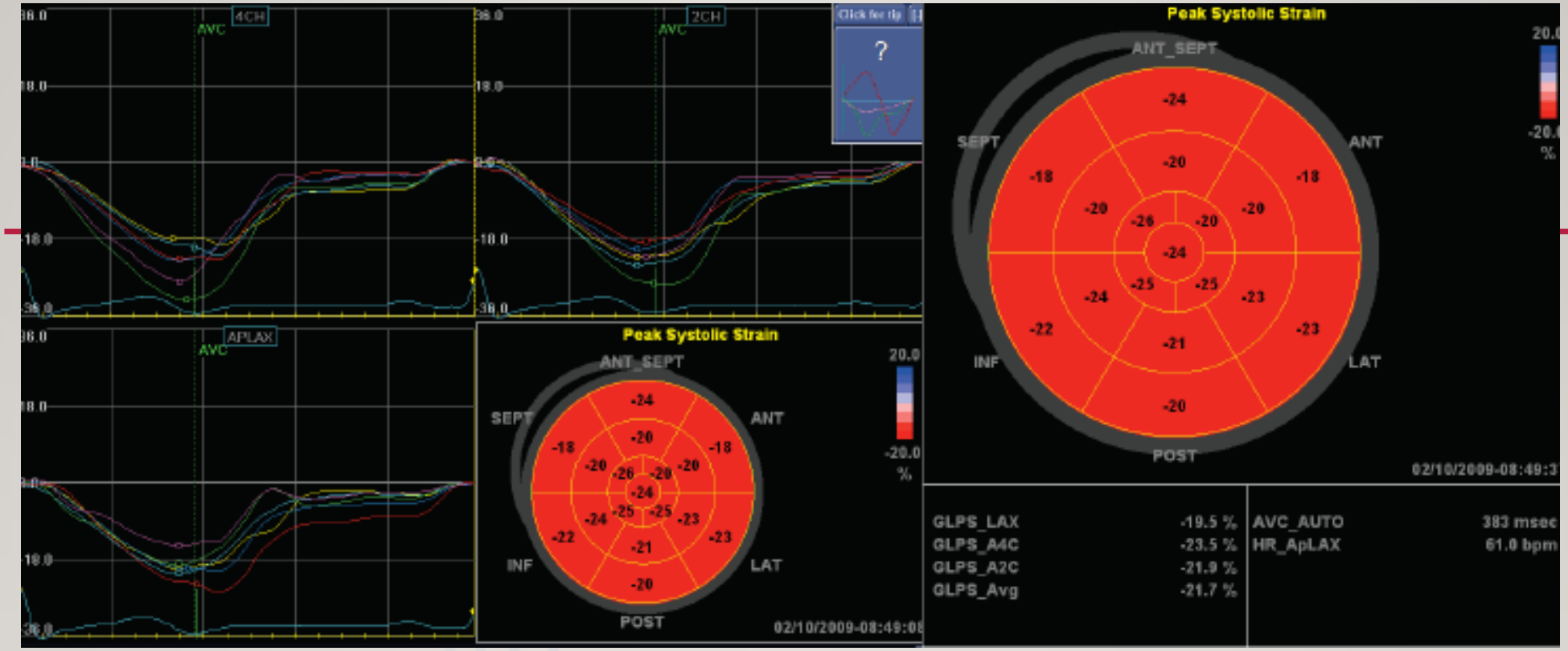

AFI : Strain longitudinal VG segmentaire et global (sujet sain)

Figure 29 : Courbe de STI radial sur un cycle cardiaque en incidence médio-ventriculaire petit axe chez un sujet sain

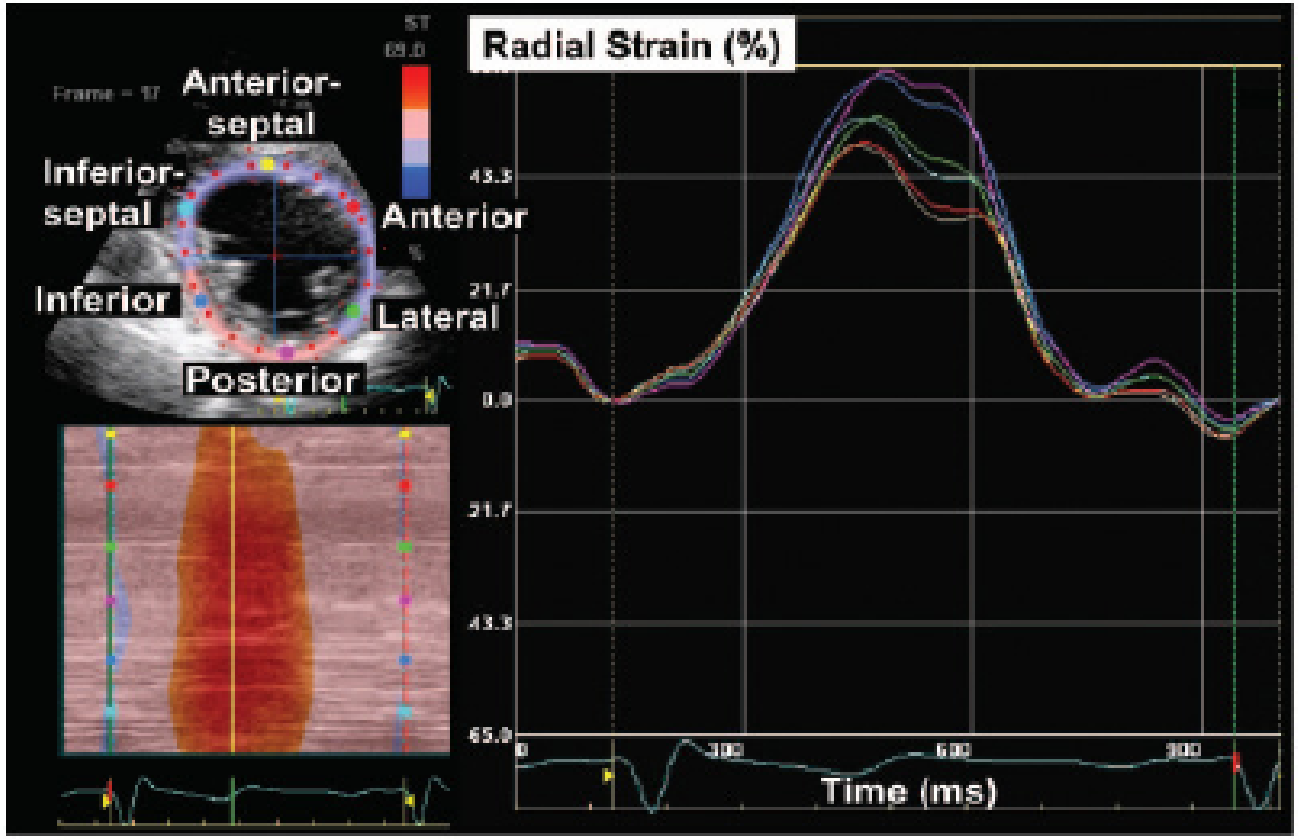

La déformation radiale est calculée en de multiples points sur un cycle cardiaque. Ces données sont moyennées sur 6 segments standardisés et codés en couleur. Les pics **positifs** de déformation surviennent ici de façon très synchrone.

Figure 30 : Courbe de STI longitudinal sur un cycle cardiaque en incidence apicale 4 cavités chez un sujet sain

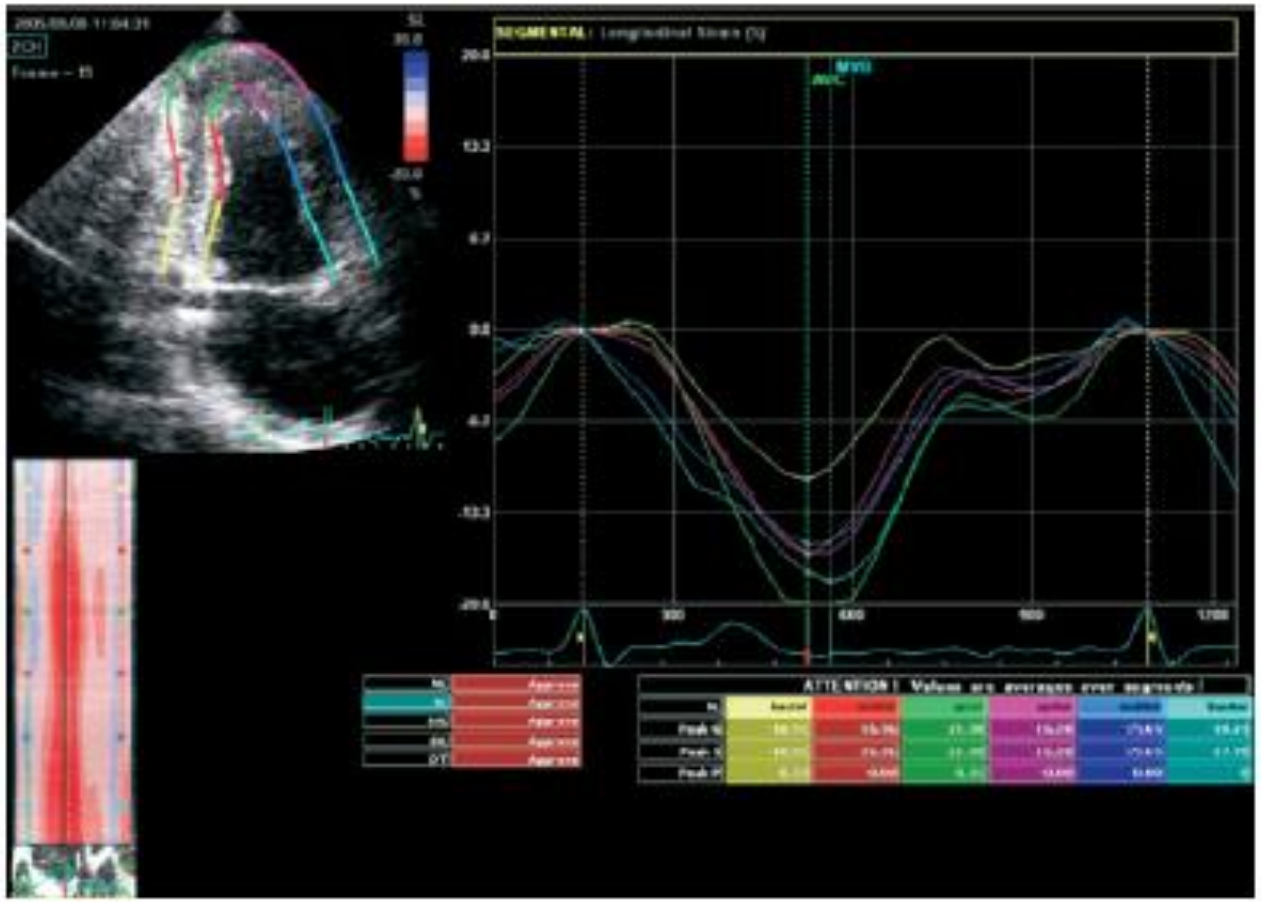

Les pics de déformation longitudinale sont **négatifs**, traduisant un raccourcissement systolique segmentaire. Ils sont également synchrones.

132

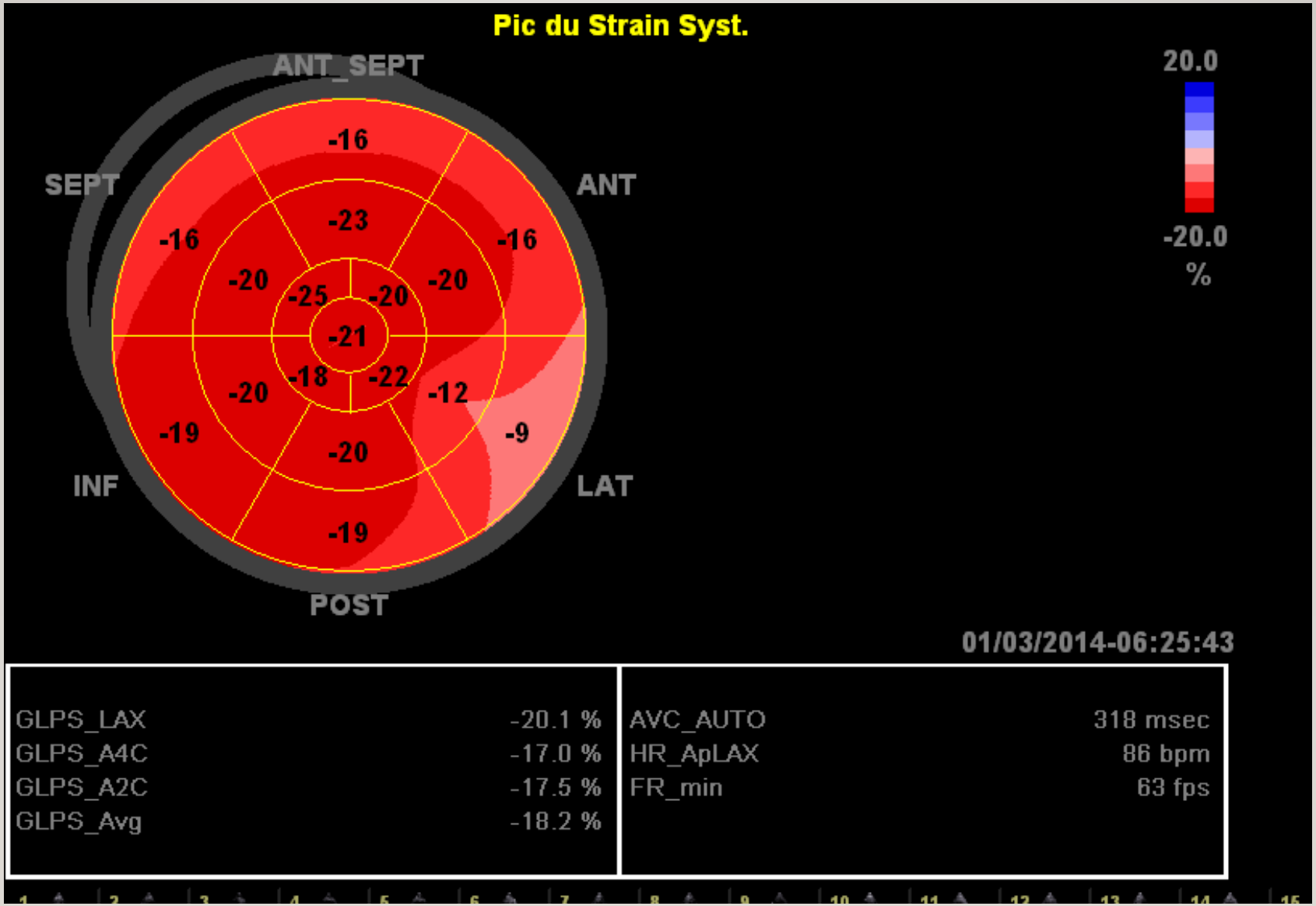
Pic du Strain Syst.
ANT_SEPT
SEPT
ANT
INF
LAT
POST
-16
-23
-16
-16
-20
-20
-25
-20
-21
-18
-22
-20
-12
-19
-9
-20
-19
20.0
-20.0
%
01/03/2014-06:25:43
GLPS_LAX -20.1 %
GLPS_A4C -17.0 %
GLPS_A2C -17.5 %
GLPS_Avg -18.2 %
AVC_AUTO 318 msec
HR_ApLAX 86 bpm
FR_min 63 fps

133

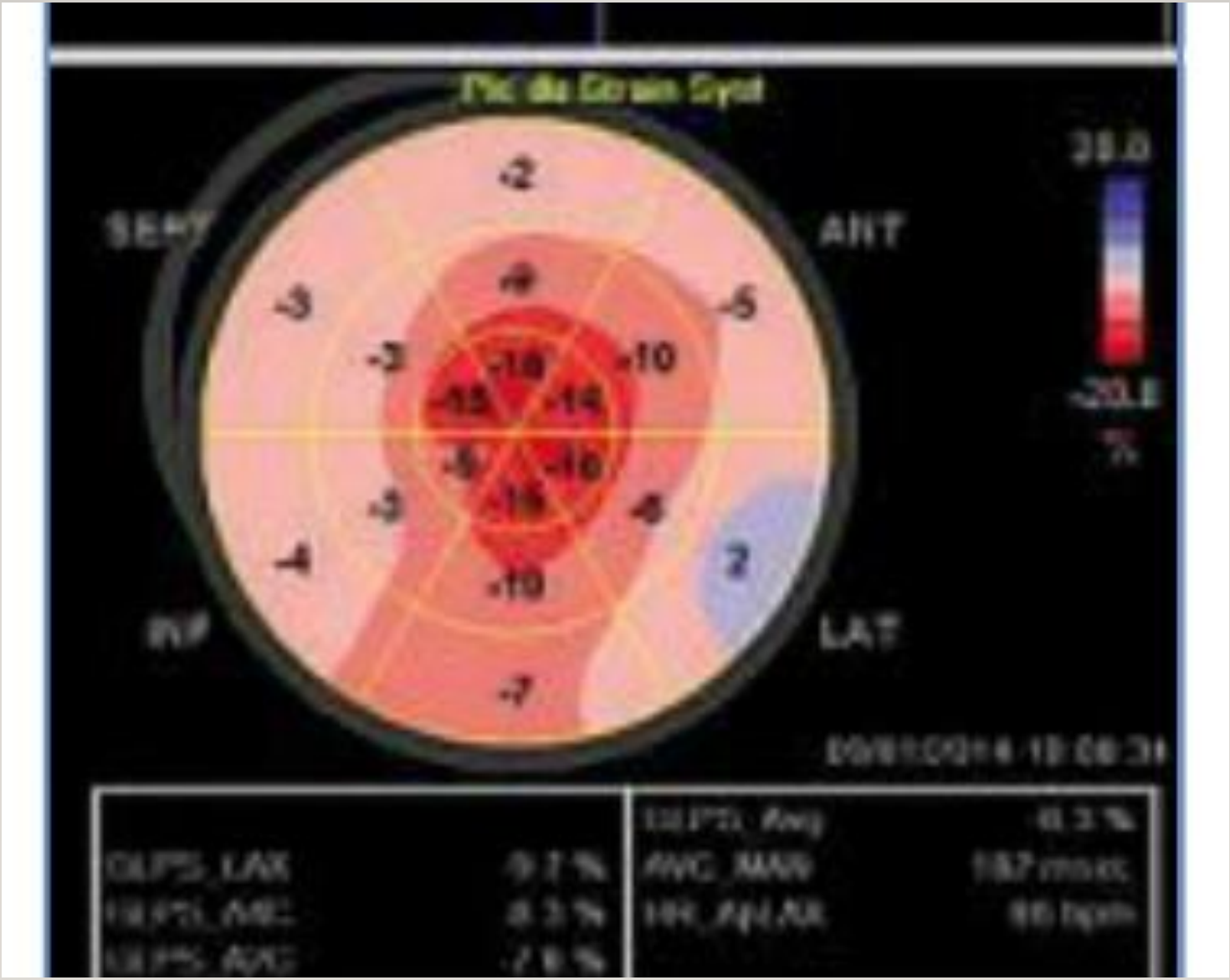

Amylose cardiaque!!!!!

INTÉRÊT CLINIQUE DU 2 D STRAIN

134

- La détection d'anomalies de la fonction systolique longitudinale ou circonférentielle comme éléments précurseurs de myocardiopathie alors que la fraction d'éjection apparaît normale
  - suivi de chimiothérapie
  - Dépistage précoce de l'amylose
  - Cardiomyopathie hypertrophique(HVG sportif)
  - RAO asymptomatique
  - Non compaction ?

- Le dépistage d'un retentissement infraclinique d'une hypertension artérielle ou d'un diabète

- Valeur pronostic dans l'insuffisance cardiaque et la cardiopathie ischémique (**SLG>-8%**: atteinte trans-murale, viabilité (-))

SCARD AFRICARDIO 2019

135

EVALUATION DE LA FONCTION SYSTOLIQUE DU VG FRACTION D'ÉJECTION EN ÉCHOCARDIOGRAPHIE 3 – 4 D

SICARD AFRICARDIO 2019

136

- Utilisation de capteurs matriciels contenant jusqu'à 3000 éléments
- Former des lignes dans toutes les directions de l'espace
- Le mode 3D temps réel est le pendant du 2D avec une acquisition sectorielle couvrant un volume
- Compromis entre la largeur du volume et la cadence des images (résolution)
- Afin de couvrir un espace large avec une bonne cadence et sans dégradation de la qualité image, mode multicycle

SICARD AFRICARDIO 2019

- Les techniques 2D pour l'analyse des volumes et FEVG reposent sur des hypothèses géométriques et sont entachées d'erreur :

  - Non simultanéité des images acquises dans les différents plans
  - Difficultés de contourage d'images fixes

→ Imagerie volumique 3D permettant l'acquisition de la totalité du volume VG avec extraction des volumes et calcul de la FE sans hypothèse géométrique

SFCARD AERICARDIO 2019

138

- **<u>Acquisition sur au moins 4 cycles cardiaques en apnée</u>**
- <u>Artefacts</u> : mouvements de la sonde par opérateur, mouvements du patient, irrégularité du rythme cardiaque, respiration du patient, cadences d'images 40 c/s
- **<u>Analyse</u> = Calcul et reconstruction du volume VG à partir d'une acquisition du volume entier**
  - ✓ **Ajuster axe VG**
  - ✓ **Contourage endocardique télésystole et télédiastole**
  - ✓ **Contourage épicardique VG (mesure masse VG)**
  - ✓ **Détection automatique des contours**
  - ✓ **Résultats masse VG - Volumes VG - FEVG**

SICARD AFRICARDIO 2019

Figure 4. Results of linear regression (A) and Bland-Altman (B) analyses of point-by-point measurements of global LV volume obtained from RT3DE vs MRI values (see text for details).

139

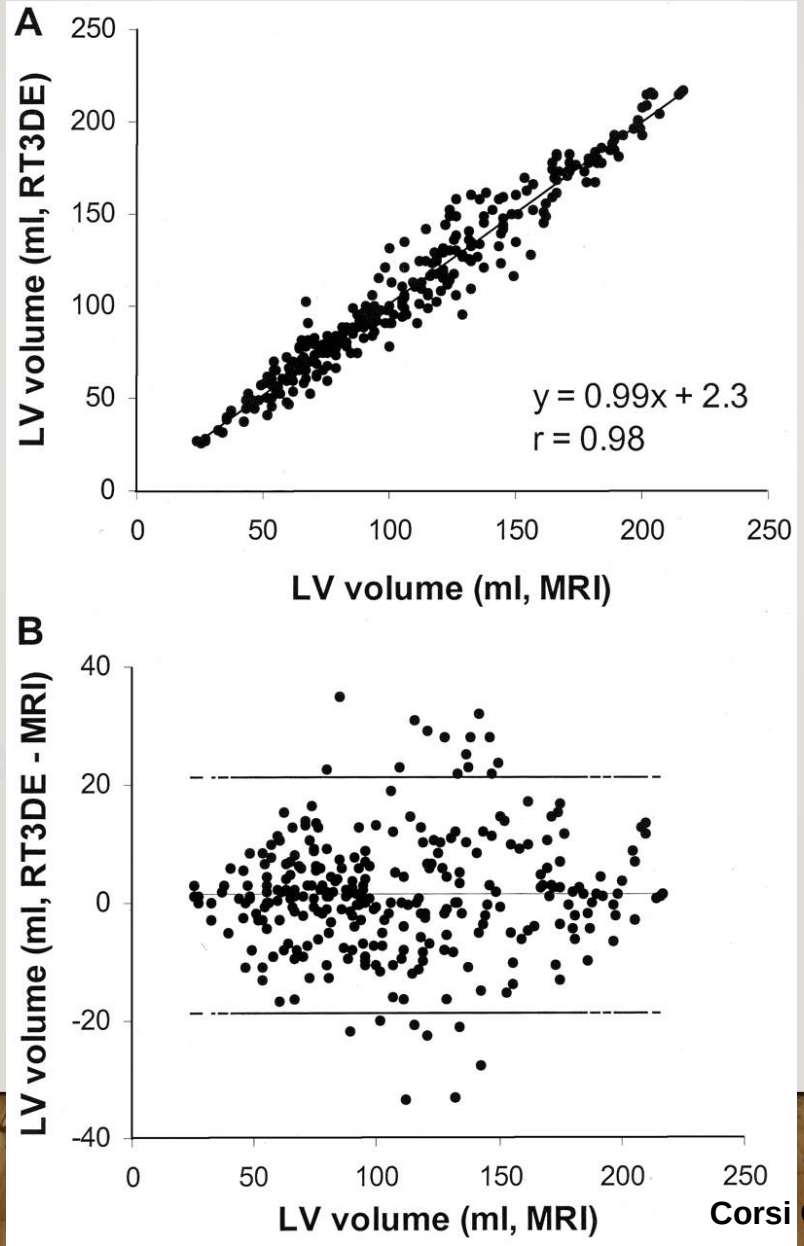

Corsi C et al. Circulation 2005;112:1161-1170

140 AVANTAGES

- Le plus corrélé à la FeVG IRM
- Pas d'hypothèse géométrique
- Surmonte les vices d'effet de coupe
- Variabilité interobservateur faible
- Mais dépend de la qualité d'image +++➔ contrast

SICARD AFRICARDIO 2019

141

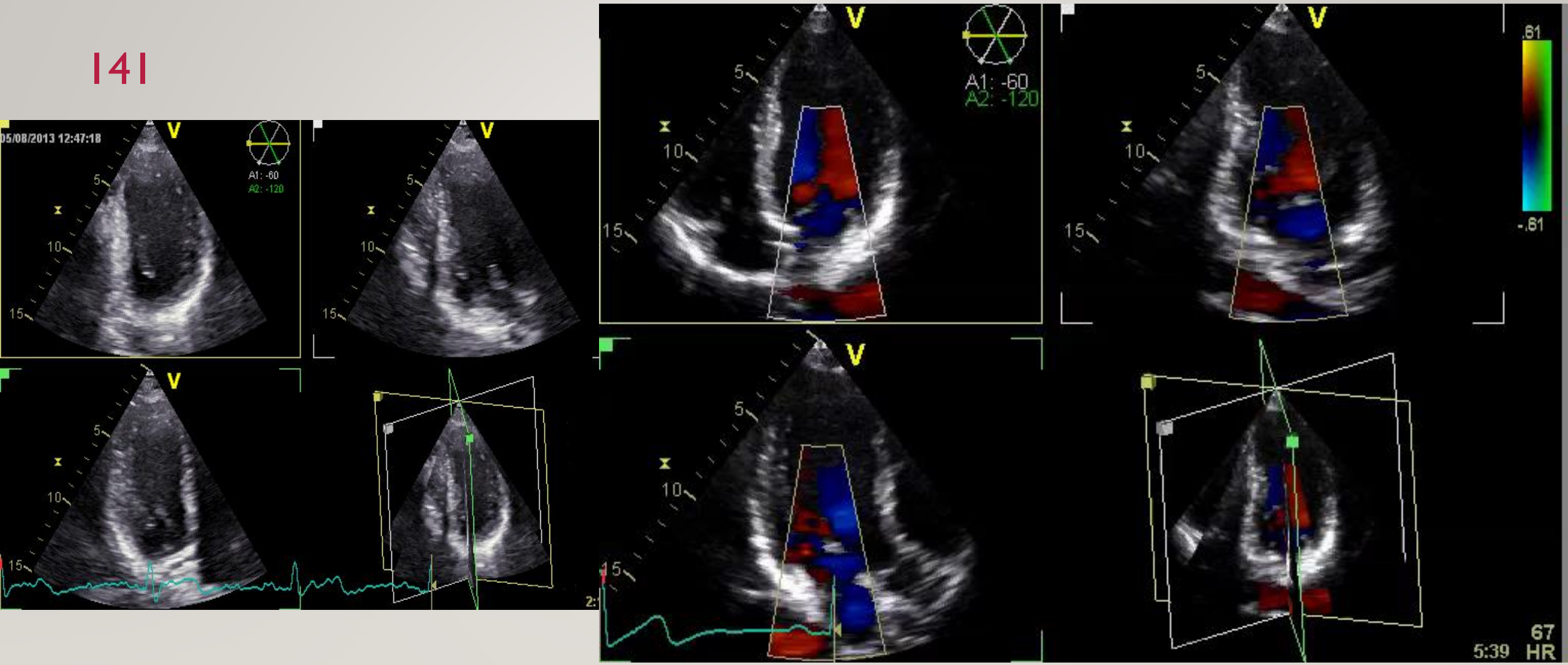

ACQUISITION MULTIPLAN SIMULTANÉE D'UNE COUPE APICALE 4, 2 ET 3 CAVITÉS DU VENTRICULE GAUCHE

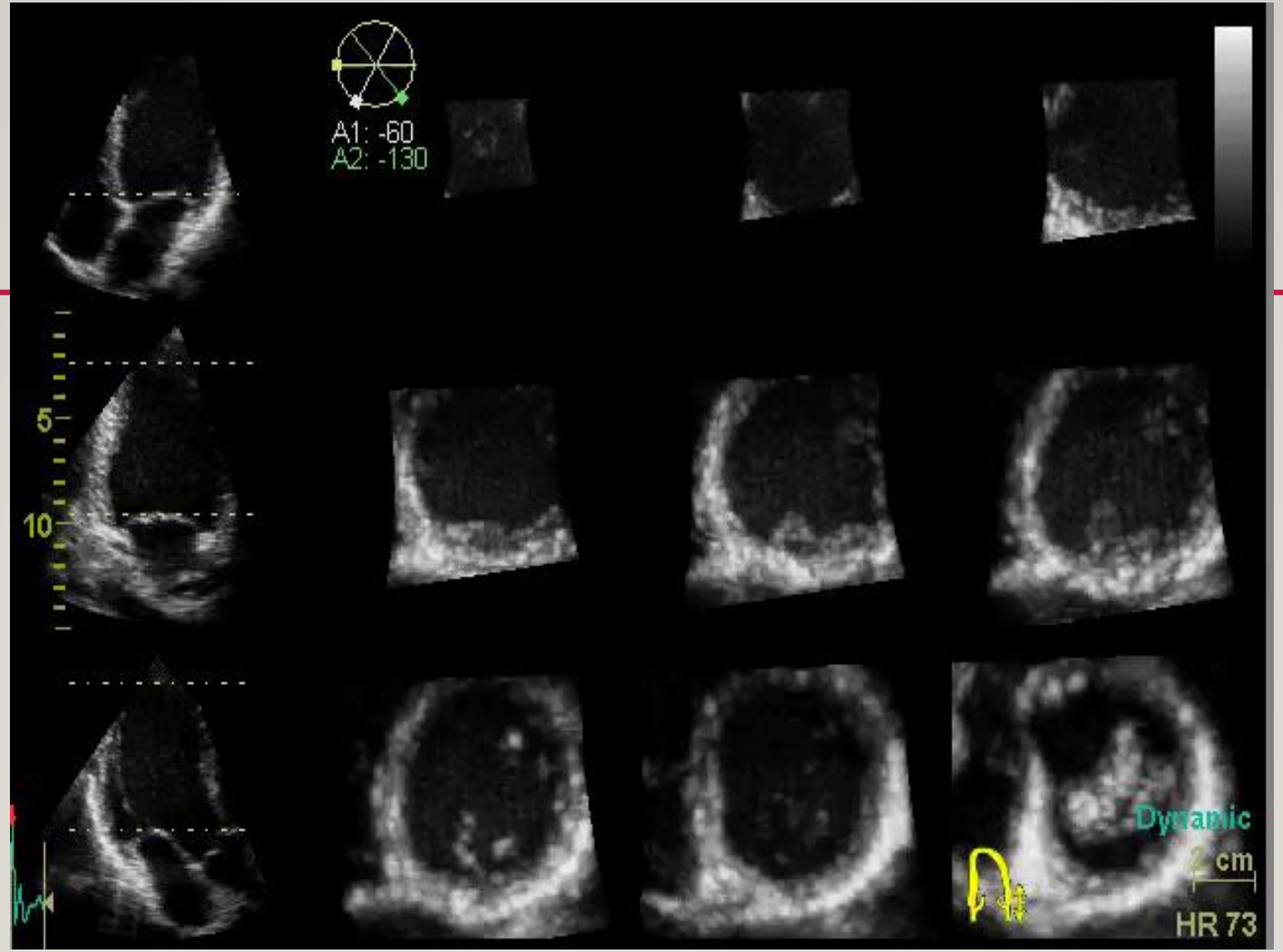

ACQUISITION VOLUMIQUE MULTI-COUPES EN TR

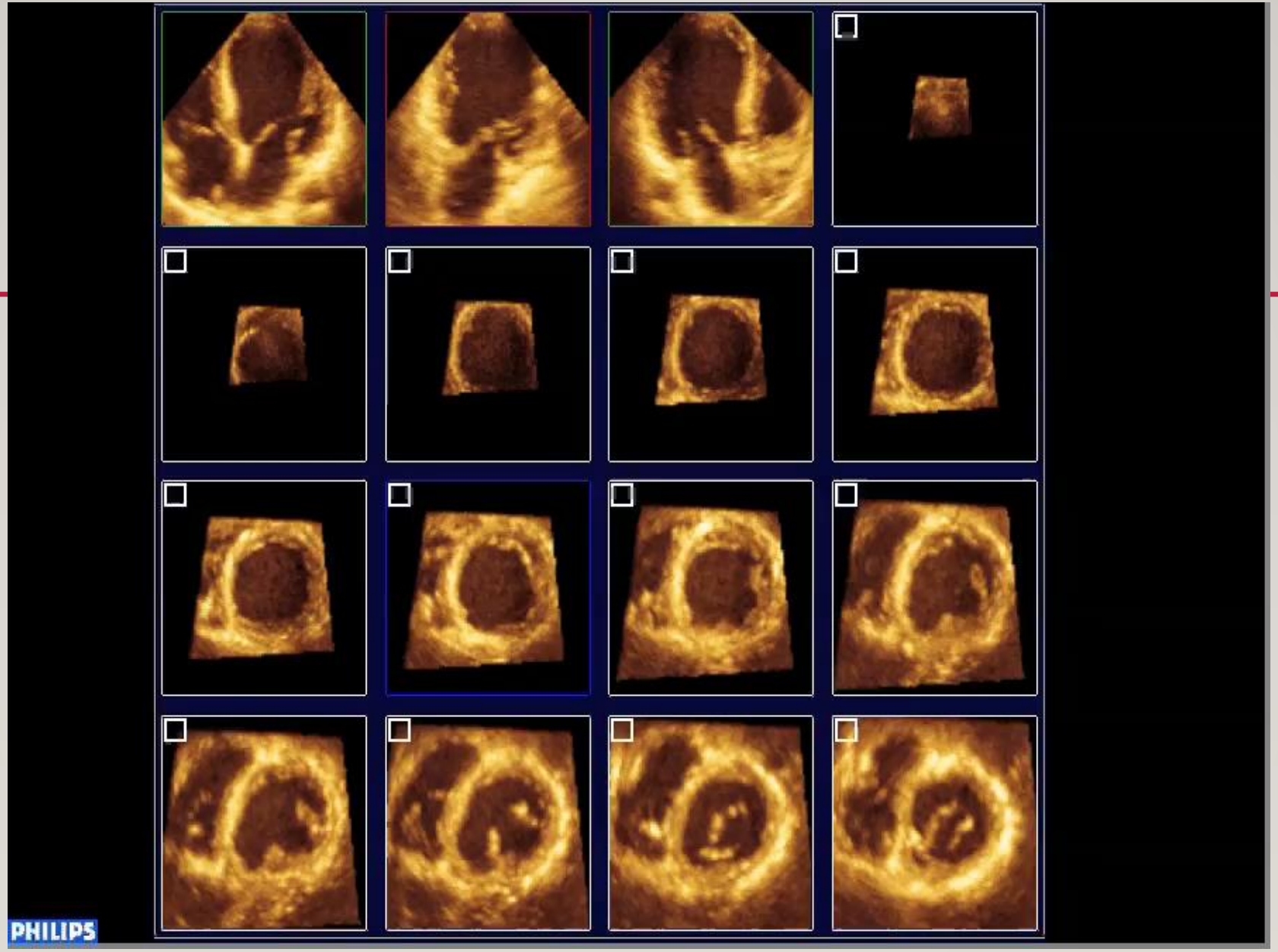

Acquisition volumique multi-coupes en TR

14:47:02
ml TD
TS
100
90
80
70
60
50
40
2 cm

Table 3 Normal values for LV parameters obtained with 3DE

	Aune *et al.* (2010)	Fukuda *et al.* (2012)	Chahal *et al.* (2012)	Muraru *et al.* (2013)
Number of subjects	166	410	978	226
Ethnic makeup of population	Scandinavian	Japanese	51% European white, 49% Asian Indian	White European
EDVi (mL/m^2)				
Men, mean (LLN, ULN)	66 (46, 86)	50 (26, 74)	White: 49 (31, 67); Indian: 41 (23, 59)	63 (41, 85)
Women, mean (LLN, ULN)	58 (42, 74)	46 (28, 64)	White: 42 (26, 58); Indian: 39 (23, 55)	56 (40, 78)
ESVi (mL/m^2)				
Men, mean (LLN, ULN)	29 (17, 41)	19 (9, 29)	White: 19 (9, 29); Indian: 16 (6, 26)	24 (14, 34)
Women, mean (LLN, ULN)	23 (13, 33)	17 (9, 25)	White: 16 (8, 24); Indian: 15 (7, 23)	20 (12, 28)
EF (%)				
Men, mean (LLN, ULN)	57 (49, 65)	61 (53, 69)	White: 61 (49, 73); Indian: 62 (52, 72)	62 (54, 70)
Women, mean (LLN, ULN)	61 (49, 73)	63 (55, 71)	White: 62 (52, 72); Indian: 62 (52, 72)	65 (57, 73)

EDVi, LV EDV index; *ESVi*, LV ESV index; *LLN*, lower limit of normal; *NR*, not reported; *RT3DTTE*, real-time 3D TTE; *SVi*, LV stroke volume index; *ULN*, upper limit of normal.
Modified with permission from Bhave *et al.*[13] LLN and ULN are defined as mean ± 2 SDs.

J Am Soc Echocardiogr 2015;28:1-39

RÈGLES D'ACQUISITION EN MODE 3DTR (4D)

- Cadence d'image
  - FEVG: 12 images/s
  - Strain 4D: au moins 25i/s pour FC à 60b/min (>40% de la FC)

- Myocarde: visible tout au long du cycle et surtout l'épicarde en télediastole (masse VG)

SICAPD AERICARDIO 2019

147 ACQUISITION

SICARD AFO 2019

Acquisition single beat



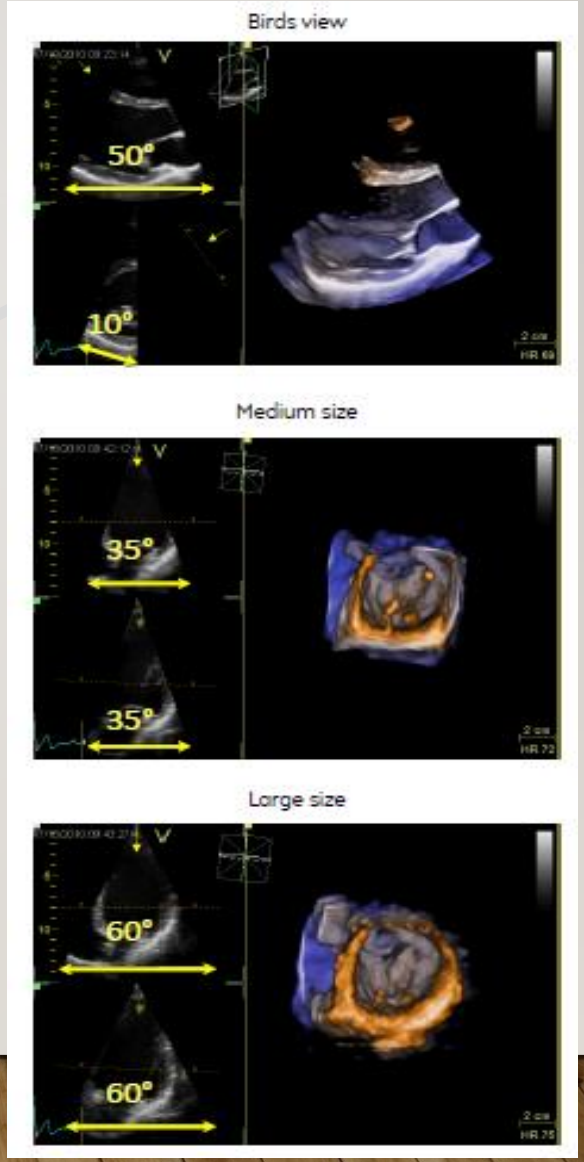

Medium
2
Multi-Slice...
Slice Thickness
5
mm
Large
Multi Beat
Elevation Tilt
Front
Back
Layouts
5 Slice
7 Slice
9 Slice
12 Slice
Volume Size
Volume Shape
60
Bottom
Frequency
Octave
1.7 / 3.3 MHz
Frame Rate
7.9

Vivid Club
GE Vingmed Ultrasound

RÉGLER LA CADENCE D'IMAGE

150

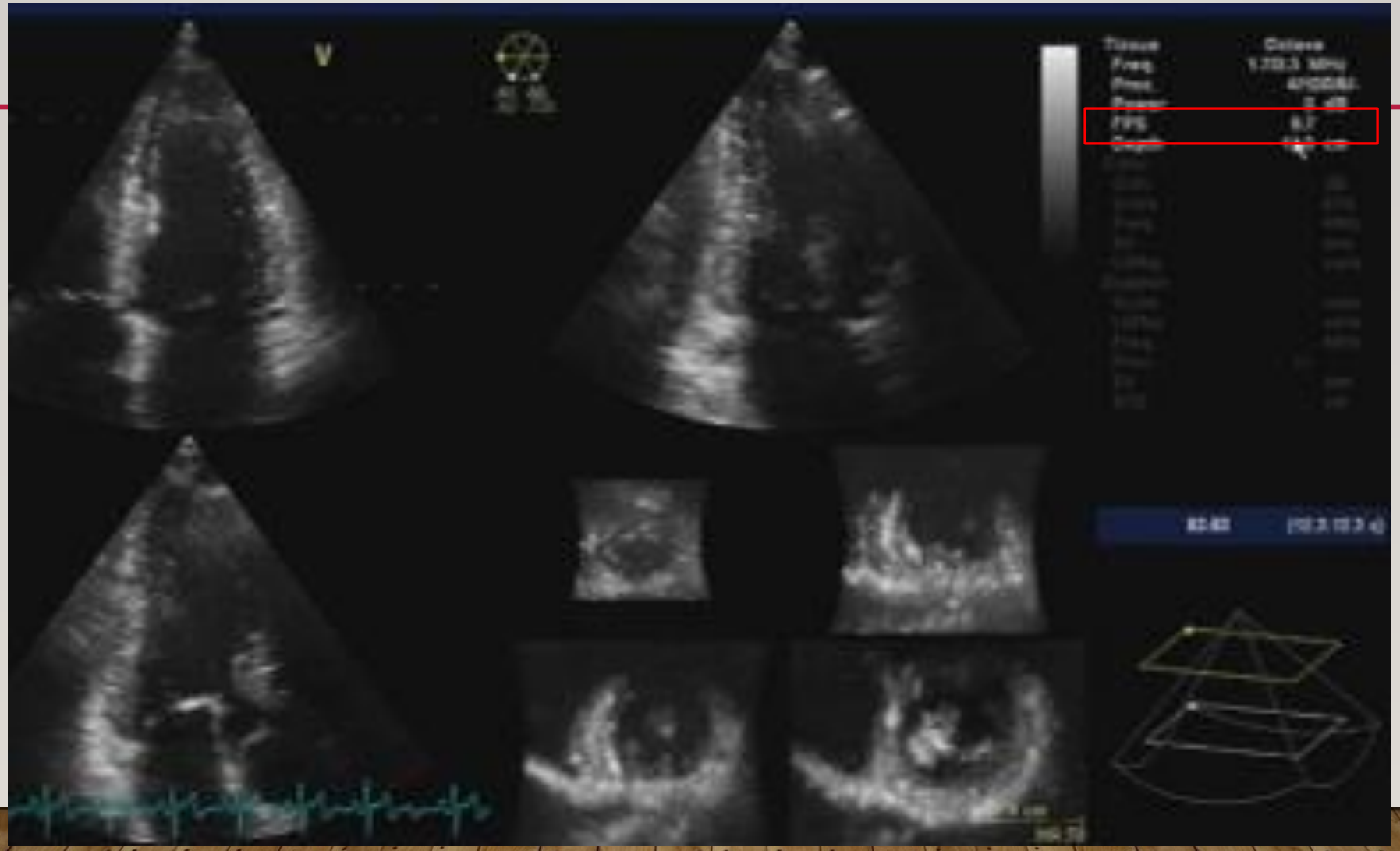

151 ACQUISITION MULTIBEAT

Cardiac
Generic
Dimension
Area
Volume
Biplane
Tri Plane
4D Auto LVQ

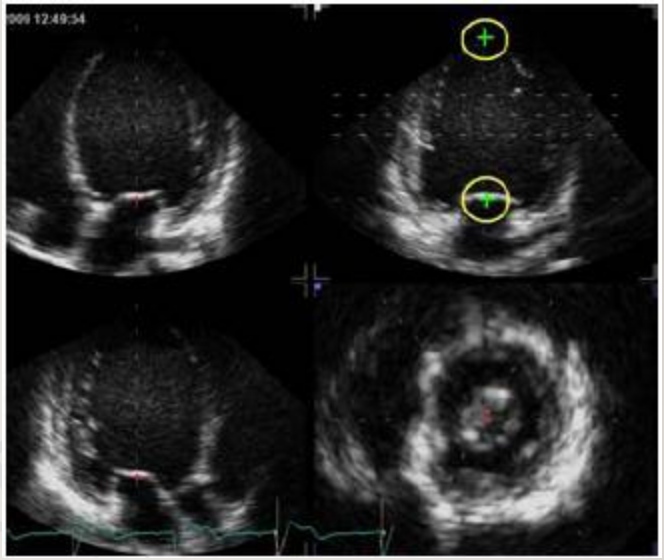

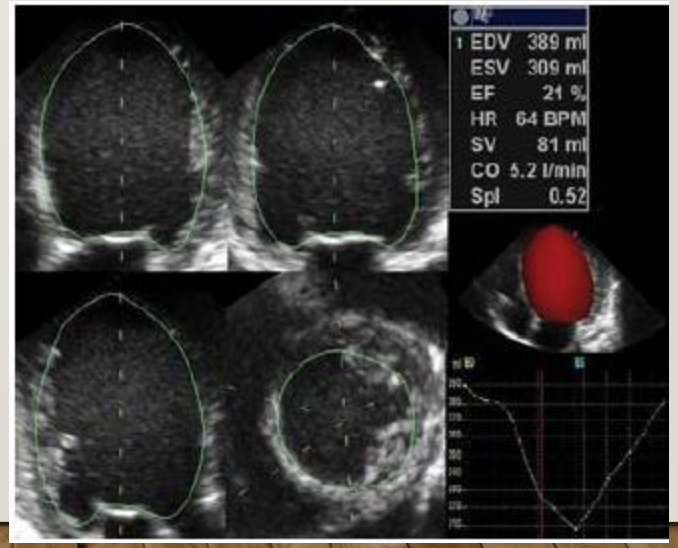
1 EDV 389 ml
ESV 309 ml
EF 21 %
HR 64 BPM
SV 81 ml
CO 5.2 l/min
Spl 0.52

153 4D STRAIN

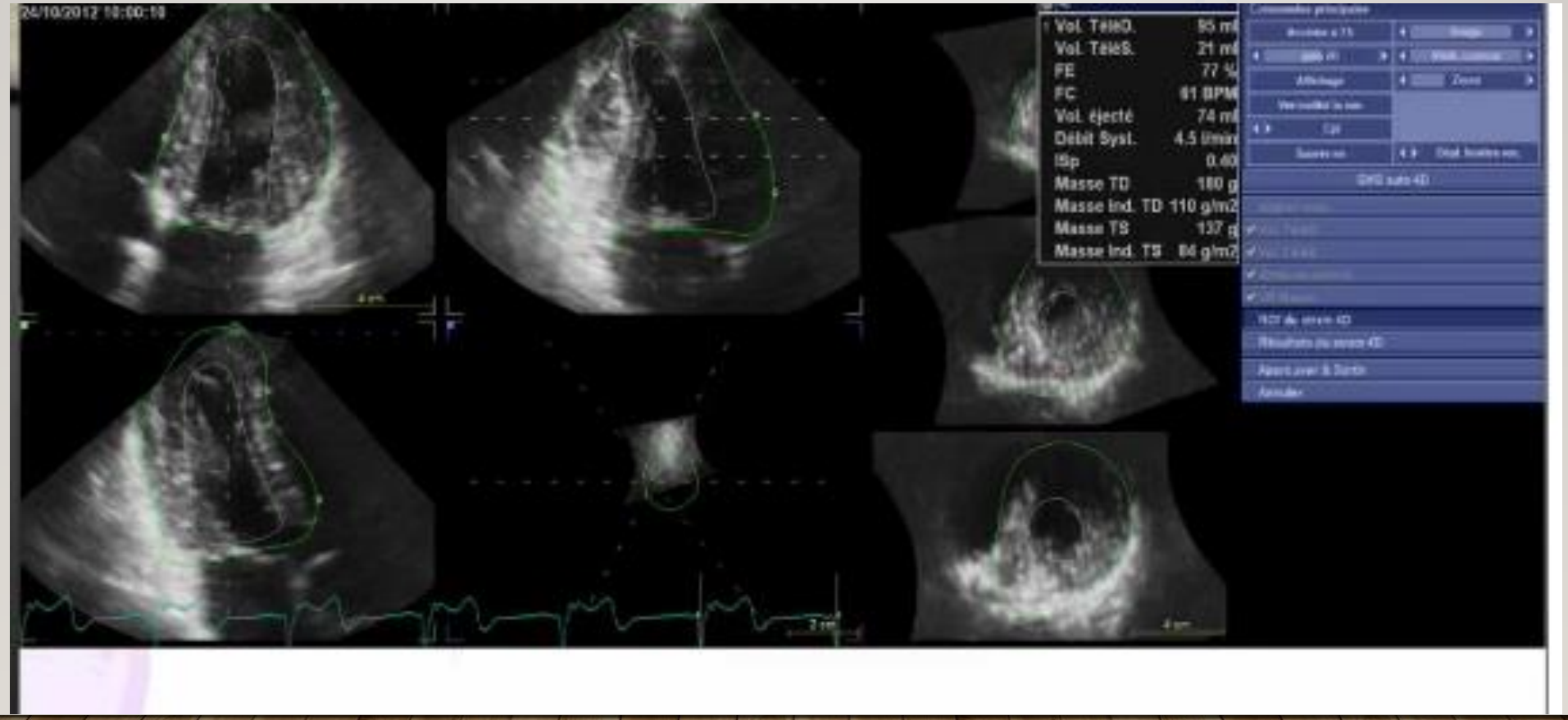

154

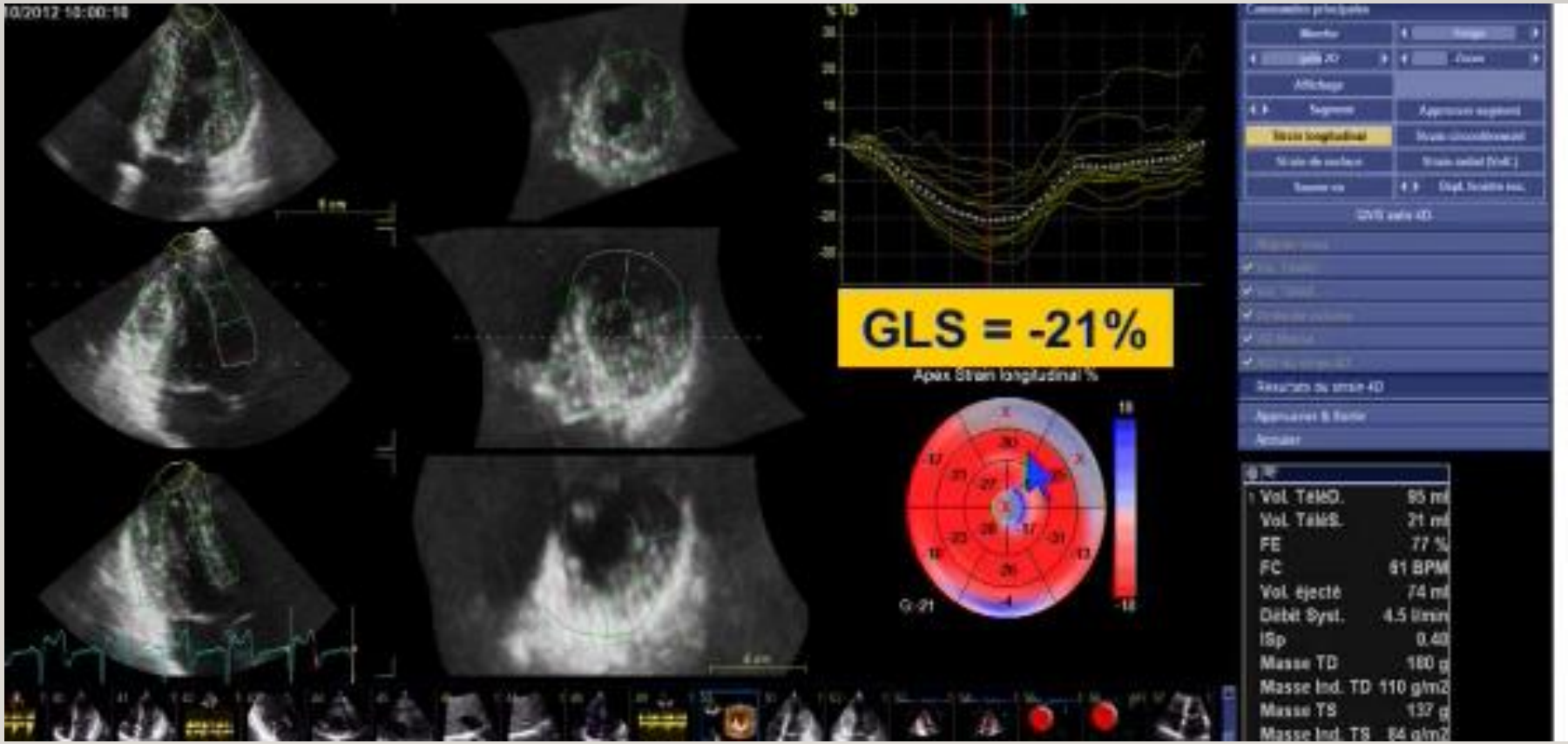
GLS = -21%
Apex Strain longitudinal %
Vol. TeléD. 95 ml
Vol. TeléS. 21 ml
FE 77 %
FC 61 BPM
Vol. éjecté 74 ml
Débit Syst. 4.5 l/min
ISp 0.40
Masse TD 160 g
Masse Ind. TD 110 g/m2
Masse TS 137 g

155

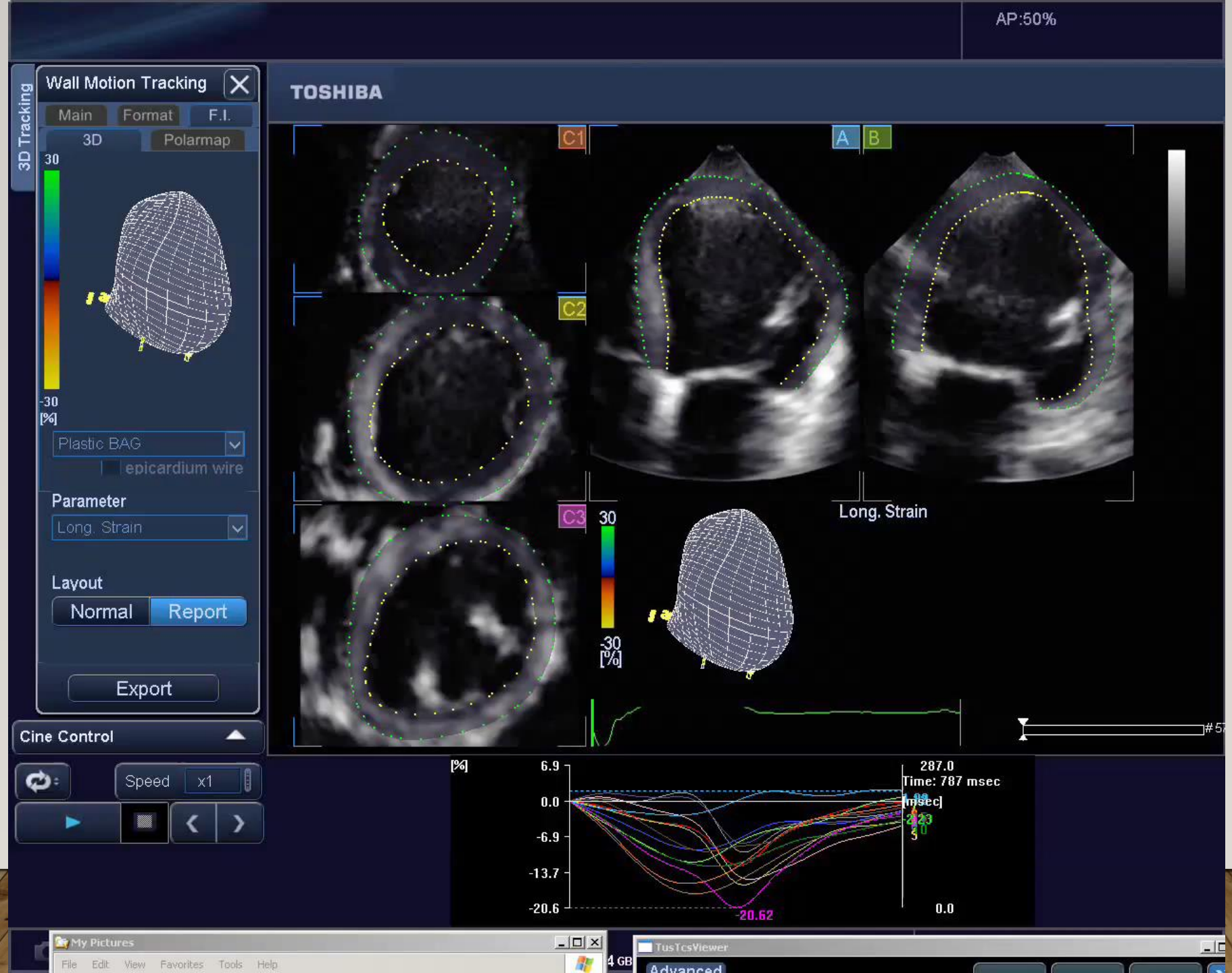
AP:50%
TOSHIBA
3D Tracking
Wall Motion Tracking
Main
Format
F.I.
3D
Polarmap
30
-30
[%]
Plastic BAG
epicardium wire
Parameter
Long. Strain
Layout
Normal
Report
Export
Cine Control
Speed
x1
C1
C2
C3
A
B
Long. Strain
30
-30
[%]
[%]
6.9
0.0
-6.9
-13.7
-20.6
-20.62
287.0
Time: 787 msec
[msec]
0.0
My Pictures
File
Edit
View
Favorites
Tools
Help
TusTcsViewer
Advanced

156 AVANTAGE DU 4D STRAIN

- Intégration de tous les paramètres longitudinal, circonférentiel, radial en même temps➔ area strain
- Reproductibilité +++ (> effet de coupe)
- Facile et rapide

SICARD AFRICARDIO 2019

FONCTION SYSTOLIQUE DU VG

Fonction systolique segmentaire

Indice de score segmentaire: ***Wall motion index***

Somme scores segmentaires / nombre de segments (17)

NI = 1 **> 2: mauvais pronostic**

Fonction systolique globale

2D: harmonique, contraste

Doppler: débit, Doppler pulsé

3 – 4 D

TM = ?

CONCLUSION

*Analyse multiparamétrique: FeVG, onde S, strain

*FR fiable si :

- le VG est non déformé, sa cinétique homogène
- et la para-sternale non oblique

* FE :

- Teicholz fiable si FR fiable
- Sinon Simpson biplan++

*dp/dt (indépendant de charge)

*Fonction longitudinale (tissulaire, strain indépendant de l'angle)

* Perspectives: 4D strain: reproductible, rapide, surmonte les problème d'effet de coupe

SICARD AFRICARDIO 2019